

Bloqueo de nervio periférico bajo visión ecográfica en un paciente con cardiodesfibrilador implantable

*María Patricia González Obregón MD**; *Roberto Carlo Rivera Díaz, MD***; *María Isabel Vásquez Sadler MD***;
*Juan Miguel Arias Jiménez, MD****; *Jaime Eduardo Ordóñez Molina MD PhD*****

INTRODUCCIÓN

Los cardiodesfibriladores implantables (CDI), al igual que los marcapasos intracamerales, son dispositivos de alta complejidad que han revolucionado el manejo de pacientes con alteraciones de la conducción cardíaca. Por sus características intrínsecas, sin embargo, están sometidos a una gran cantidad de interferencia electromagnética. Dentro del entorno quirúrgico, múltiples equipos de monitoría o intervencionismo pueden desencadenar mal funcionamiento de un CDI poniendo en riesgo al paciente de presentar complicaciones hemodinámicas, algunas de ellas letales lo cual hace obligatorio un adecuado conocimiento del funcionamiento de este y de cómo se puede prevenir la aparición de eventos no deseados.

REPORTE DE CASO

Ingresa a la Clínica CES un paciente de 21 años de edad programado para una artroscopia diagnóstica de rodilla derecha. Como antecedente patológico importante, presenta displasia arritmogénica del ventrículo derecho motivo por el cual utiliza un CDI desde hace un año; y había presentado dos episodios de muerte súbita desde entonces. Ahora con cuadro de enfermedad del tejido colágeno, por lo que se le ordenó una electromiografía la cual no se llevó a cabo por desconocimiento del riesgo de interferencia con el CDI; debido a esto, se decide ordenar biopsia de tejido sinovial bajo visión artroscópica. Por recomendación de su cardiólogo tratante, dicho procedimiento debía realizarse con el menor grado de interferencia evitando mal funcionamiento de este dispositivo con consecuencias catastróficas.

El paciente fue remitido a esta institución para intervenirlo bajo una técnica anestésica regional minimizando cualquier tipo de riesgo. Sin embargo, se considera que la utilización de estimulador de nervio periférico pudiera

ocasionar descargas innecesarias del CDI. Por esta razón se decide, bajo visión ecográfica, llevar a cabo bloqueo de los nervios ciático (abordaje posterior) y femoral (Foto 1). Bajo sedación con midazolam 2 mg venosos y fentanilo 50 mcg venosos, se aplica lidocaína sin epinefrina al 1,5 %, 20 cc, y lidocaína con epinefrina al 1 %, 10 cc, más levobupivacaína al 0,5 %, 10 cc. Se obtuvo bloqueo completo motor y sensitivo del nervio ciático diez minutos después del procedimiento.

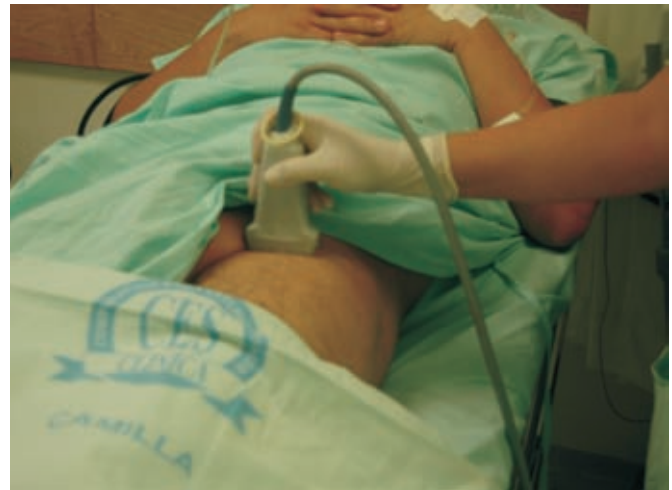

Foto 1. Colocación del paciente y transductor para el bloqueo femoral, con aguja fuera del plano.

Después de 40 minutos de haber aplicado el bloqueo antes mencionado, se encontró un bloqueo parcial del nervio femoral, por lo que se realizó nuevamente bajo visión ecografía un reforzamiento con 5 cc de lidocaína sin epinefrina al 1%, permitiendo ver como se rodeo completamente la parte faltante del nervio por anestésico local (Foto 2). Antes de iniciar la cirugía, el paciente presentaba un bloqueo completo motor y sensitivo de ambos nervios.

Durante el procedimiento quirúrgico se utilizó monitoría básica según recomendaciones ASA, más toma de pulso cada tres minutos. El paciente estuvo hemodinámicamente estable durante todo el procedimiento, el cual finalizó sin complicaciones. En sala de recuperación se evalúa al paciente, refiriendo un valor de cero sobre diez en la escala análoga del dolor EVA. Asimismo, no presentaba náuseas ni vómito, se encontraba hemodinámicamente estable, y una hora después es dado de

* Especialista en Anestesiología. Jefe del Servicio de Anestesia, Clínica CES. Coordinadora del grupo de investigación ARCES, Universidad CES. mppgonzalez@ces.edu.co

** Especialista en Anestesiología Clínica CES - Universidad CES, Medellín

*** Residente de segundo año de Anestesiología Facultad de Medicina, Universidad CES

**** Coordinador de Investigaciones, Facultad de Medicina, Universidad CES

Recibido para publicación febrero 10 de 2009. Aceptado para publicación abril 14 de 2009.

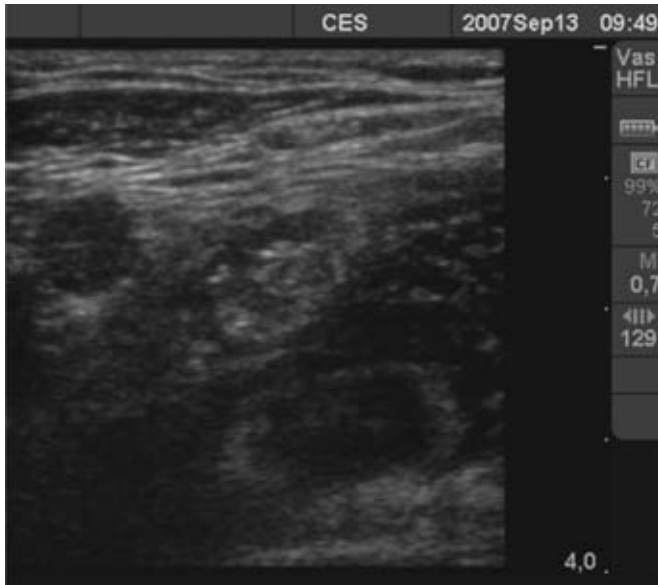


Foto 2. Se observa el nervio rodeado por anestésico local en el área inferior, 45 minutos de realizado el bloqueo; con respuesta parcial se hace refuerzo. Tres minutos después de reforzado se ve claramente el signo de la dona, rodeándose la parte superior.

alta. Al día siguiente, en entrevista telefónica, el paciente manifiesta ausencia de dolor, no refiere sintomatología cardiovascular y se encuentra satisfecho con la técnica anestésica practicada.

DISCUSIÓN

Este caso connota un bloqueo de nervio periférico exitoso en un paciente de alto riesgo para un procedimiento ortopédico menor. Dadas las recomendaciones suministradas por el electrofisiólogo tratante, fue necesario tomar precauciones para evitar complicaciones serias durante el acto anestésico. Tal como se menciona anteriormente, los CDI son dispositivos de alta tecnología muy susceptibles a verse afectados por señales electromagnéticas emitidas por equipos en un rango de distancia corto. Los

más modernos tienen la capacidad de filtrar todo aquello que interfiera con su funcionamiento, permitiendo que el paciente esté seguro en instancias como un acto quirúrgico.^{1,2}

La estimulación de nervio periférico ha ocasionado que dispositivos como un marcapasos intracameral cese transitoriamente su funcionamiento,³ poniendo en alto riesgo al paciente de presentar cambios hemodinámicos importantes. Hasta ahora, la mayoría de los casos de interferencia reportados en la literatura corresponden a estimulación de nervio periférico en terapia de dolor (TENS – Transcutaneous Electrical Nerve Stimulation) o para monitoria de relajación muscular.^{4,5}

Aparece entonces la localización de nervio periférico bajo visión ecográfica como una alternativa segura y eficaz, capaz de proporcionar resultados muy similares a la neuroestimulación. Es una alternativa que cada vez se implementa más en los centros donde se practica anestesia regional, la cual previene la incomodidad generada en ocasiones por las contracciones desencadenadas a causa de la estimulación nerviosa. La ecografía puede ser utilizada sola o en conjunto con la neuroestimulación, y debido a que funciona con ondas de sonido entre 3 a 15 MHz, es poco probable que genere pulsos capaces de alterar el desempeño de un CDI.

Aunque que la probabilidad de lesión nerviosa con la utilización de la ecografía puede ser menor, esta técnica no está exenta de complicaciones, además, la cantidad de anestésico local utilizado puede disminuirse puesto que sólo se aplica la necesaria para rodear el nervio que se necesita bloquear. La aparición de complicaciones serias es en realidad baja y en casos como este, aunque según lo fabricantes de neuroestimuladores estos no están contraindicados, es una herramienta que toma mucha importancia en los equipos de anestesiología. Es necesario realizar estudios adicionales que permitan establecer los riesgos secundarios a la utilización de equipos electromagnéticos en pacientes con CDI sometidos a procedimientos quirúrgicos, lo recomendable es que estos estudios sean colaborativos, dada la baja prevalencia de exposición a tales dispositivos.

REFERENCIAS

1. Atlee JL, Bernstein A. Cardiac rhythm management devices (Part I). Indications, device selection and function. *Anesthesiology* 2001; 95: 1265 – 80.
2. Stone KR, McPherson CA. Assessment and management of patients with pacemakers and implantable cardioverter defibrillators. *Crit Care Med* 2004; 32 (Suppl.) S155 – S165.
3. Engelhardt L, Große J, Birnbaum J, Volk T. Inhibition of a pacemaker during nerve stimulation for regional anaesthesia. Case report. *Anaesthesia* 2007; 62: 1071 – 1074.
4. Chen D, Philip M, Philip PA, Monga TN. Cardiac pacemaker inhibition by transcutaneous electrical nerve stimulation. *Arch Phys Med Rehabil* 1990; 71: 27–30.
5. Rozner MA. Peripheral nerve stimulators can inhibit monitor display of pacemaker pulses. *J Clin Anesth* 2004; 16: 117–20.

Manejo de paciente obstétrica a término con fibrilación auricular con respuesta ventricular rápida sin inestabilidad hemodinámica

Leopoldo Ferrer MD*; Diana Garzón MD**

Paciente primigestante de 32 años con embarazo de 38 semanas remitida de otra institución, con antecedente de valvuloplastia mitral por valvulopatía reumática. Presenta cuadro clínico de 36 horas de evolución de sensación de palpitations no asociadas a dolor torácico. El EKG reporta fibrilación auricular con respuesta ventricular rápida, radiografía de tórax normal para una embarazada y un ecocardiograma transesofágico que no muestra trombos intracavitarios. El perfil biofísico confirma bienestar fetal.

Se considera fibrilación auricular con respuesta ventricular rápida aguda sin inestabilidad hemodinámica y se decide control de la respuesta ventricular con metoprolol endovenoso en bolos de 2,5 mg hasta una dosis total de 15mg, más dosis única de digoxina sin obtenerse respuesta. Se discutió con un equipo multidisciplinario conformado por obstetricia, anestesiología, medicina crítica, cardiología y neonatología, y teniendo en cuenta que tenemos una primigestante a término sin actividad uterina y un índice de Bishop no favorable más arritmia cardiaca de reciente aparición sin control de la respuesta ventricular que puede incrementar significativamente la morbi-mortalidad materno-fetal, se considera culminar el embarazo por cesárea.

La paciente es trasladada a salas de cirugía con monitoria básica no invasiva y considerando la respuesta no favorable al tratamiento antiarrítmico previo (no control de la respuesta ventricular ni reversión a ritmo sinusal), se considera realizar intento de cardioversión eléctrica antes del inicio del acto anestésico, a pesar de no presentar inestabilidad hemodinámica. Esto con el objetivo de disminuir la morbilidad global asociada a arritmia de aparición súbita más anestesia en una paciente donde los cambios "fisiológicos" pueden incrementar la probabilidad de complicaciones y obtener menor grado de respuesta al manejo instaurado si se presenta deterioro del estado cardiovascular, comprometiendo así el bienestar del binomio materno-fetal.

Se administró aproximadamente una hora antes profilaxis de broncoaspiración con metoclopramida y ranitidina y tras explicación del plan anestésico y procedimiento de cardioversión eléctrica a la paciente, se obtiene consentimiento informado. La cardioversión se realiza con una

descarga de 200 joules, utilizando como premedicación midazolam 2mg y fentanilo 100ug endovenosos, logrando inmediatamente ritmo sinusal con frecuencia cardiaca de 72 por minuto, tensión arterial de 115/67mmHg y saturación de oxígeno de 98% con cánula nasal a 3lt/min. Se monitorizo la frecuencia cardiaca fetal con doppler antes y después del procedimiento.

Posteriormente, se administra anestesia regional raquídea con Levobupivacaina pesada 0,75% 11mg (1,5 cc) más fentanilo 25 ug, co-carga de 1000 cc de lactato de ringer y cuña para desplazamiento izquierdo uterino. Se obtuvo recién nacido vivo femenino, APGAR 9-10/10 y previo al pinzamiento del cordón se inicio goteo de impregnación de amiodarona con 300mg en 15 minutos, continuándose infusión a 1mg/min por 6 horas y luego a 0,5mg/min hasta completar 18 horas. Durante el periodo intraoperatorio la paciente permanece hemodinámicamente estable sin requerimiento vasopresor ni recurrencia de eventos arrítmicos.

La paciente se llevó a cuidados intensivos para monitorización y vigilancia continua tras procedimiento, permaneció con ritmo sinusal hasta el egreso hospitalario cinco días después con fórmula de metoprolol 25mg cada 12 horas y warfarina. El recién nacido permaneció en unidad de cuidados neonatales y fue dado posteriormente de alta sin haber presentado repercusiones hemodinámicas, metabólicas o hidroelectrolíticas.

DISCUSIÓN DEL CASO

La incidencia de arritmias en pacientes embarazadas, especialmente en periodo anteparto, se convierte en un reto clínico para el anestesiólogo. El conocimiento adecuado del manejo agudo de la paciente obstétrica con arritmias de novo o con exacerbación de arritmia pre-existente definirá el pronóstico del binomio materno fetal^{1,2}.

La presencia de arritmias ventriculares y supraventriculares se incrementa durante la gestación debido a cambios hemodinámicos, hormonales e incluso emocionales, alcanzando una incidencia hasta del 52%².

Adicionalmente, la exacerbación de arritmias en pacientes embarazadas con antecedentes de enfermedad cardiaca previa es mayor, aún bajo medicación, y la presencia de arritmias en periodo anteparto aumenta de manera significativa el riesgo de complicaciones fetales^{1,2}.

En el estudio de Silversides y colaboradores², realizado con 73 pacientes obstétricas con 87 embarazos en total, en un periodo de tiempo de 12 años, se reportó una incidencia de taquicardia supraventricular en pacientes con enfermedad cardiaca previa del 44%. La fibrilación auricular se asoció principalmente a antecedente de enfermedad reumática cardiaca y se presentó en 55% de las pacientes².

* Anestesiólogo Intensivista. Hospital Universitario Fundación Santa Fe de Bogotá. Profesor Asociado Universidad de los Andes.

** Residente Anestesia Segundo Año. Universidad El Bosque. Hospital Universitario Fundación Santa Fe de Bogotá.

Recibido para publicación marzo 15 de 2009. Aceptado para publicación abril 14 de 2009.

Basado en los hallazgos de Silversides, se conoce que la taquicardia supraventricular tiene mayor incidencia en el segundo trimestre y al momento del parto, y la fibrilación auricular durante el segundo trimestre, con una escasa presentación durante el parto. La ocurrencia de eventos adversos fetales y neonatales fue de 20%, principalmente en las pacientes con fibrilación auricular persistente. En el estudio en cuestión se reportó un solo caso de mortalidad neonatal. La hemorragia intraventricular, el síndrome de distrés respiratorio, bajo peso para la edad gestacional y nacimiento prematuro fueron las complicaciones neonatales reportadas₂.

La meta terapéutica inicial en el manejo de la fibrilación auricular es el control de la frecuencia ventricular y como segunda meta la reversión a ritmo sinusal. Para cumplir la primera meta contamos con agentes como los B bloqueadores, antagonistas de calcio y digoxina, sin evidencia de efectos teratogénicos significativos durante el embarazo. Aunque los beta bloqueadores cruzan la barrera placentaria y potencialmente pueden causar bradicardia fetal, hipoglicemia, trabajo de parto prematuro, bajo peso al nacer y anomalías metabólicas, normalmente son bien tolerados durante el embarazo_{1,2,3,6,8}. Los beta bloqueadores son la primera elección en profilaxis antiarrítmica y son clasificados como categoría C durante el embarazo₁₀. En nuestra paciente se utilizó inicialmente metoprolol y digoxina sin obtener una respuesta adecuada para el control de la respuesta ventricular.

En el escenario obstétrico, la literatura recomienda el uso de amiodarona como última opción, sólo cuando los tratamientos previos han fallado, y a la dosis efectiva más baja. Los efectos potenciales adversos de este antiarrítmico son hipotiroidismo neonatal (9% de los recién nacidos) y en menor grado bloqueo cardiaco, prolongación del QT y bradicardia_{2,6}. Sin embargo, estos eventos se han reportado sólo con su uso crónico, y de ser necesario un agente antiarrítmico clase III; se prefiere la amiodarona al sotalol, debido a que menos cantidad del fármaco cruza la placenta (la concentración fetal es sólo el 20% de la concentración materna), tiene menor efecto depresor en la función ventricular y tiene menor riesgo arritmogénico_{1,2}. La amiodarona se considera medicamento D en el embarazo₁₀.

En el caso presentado, no se inició manejo con dicho antiarrítmico, hasta instantes previos al pinzamiento del cordón, por la probabilidad mencionada de bloqueo cardiaco fetal, y la negación conjunta de los servicios de neonatología y cardiología ante la no disponibilidad de un marcapaso neonatal en ese momento en la institución.

Según las guías de la AHA y el Consenso de la Sociedad Europea de Cardiología para el manejo de la fibrilación auricular durante el embarazo, la cardioversión eléctrica debe ser usada en cualquier taquiarritmia sostenida que cause inestabilidad hemodinámica_{1,6}. Aunque cabe aclarar que también se recomienda en pacientes sin inestabilidad hemodinámica con alto riesgo de complicaciones, si la arritmia se hace sintomática (compromiso hemodinámico); como en el caso de esta paciente. Esta recomendación es soportada por evidencia IC durante el embarazo según las guías mencionadas_{1,6}.

Garantizar la estabilidad hemodinámica materna y por consiguiente el bienestar fetal fue el objetivo principal en el caso de esta paciente. Debido a que no se logró cardioversión farmacológica, se decidió realizar cardioversión eléctrica previa a la cesárea a pesar de no estar inestable hemodinámicamente, con el fin de minimizar los riesgos cardiovasculares que implica una arritmia aguda no controlada en una materna con antecedente de valvulopatía. La cardioversión en pacientes embarazadas es un procedimiento que de ser necesario, puede y debe ser realizado, sin que implique mayor morbilidad fetal.

En la paciente obstétrica la cardioversión eléctrica puede ser realizada bajo sedo-analgésia₃, teniendo en cuenta el tiempo de ayuno, oportunidad de profilaxis para broncoaspiración y las semanas de gestación; sin embargo, la experiencia mundial de estos casos esporádicos es muy escasa y considerando que la paciente obstétrica tiene mayor riesgo de neumonitis aspirativa, algunos sugieren realizar el procedimiento bajo anestesia general con intubación orotraqueal₁₁. En el caso presentado, se administró profilaxis de broncoaspiración con posterior cardioversión eléctrica bajo sedo-analgésia con fentanilo y midazolam, conservando ventilación espontánea y preservando la seguridad de la vía aérea.

La elección del plan anestésico con abordaje espinal, se basó en la resolución de la arritmia lograda con la cardioversión eléctrica y la menor tasa de complicaciones con anestesia regional en pacientes embarazadas. Esta ampliamente demostrada la menor incidencia de morbi-mortalidad de la anestesia neuroaxial comparada con la anestesia general en pacientes maternas. Sin embargo, en casos como el nuestro, es muy claro que ambas técnicas anestésicas (general o regional) ofrecen ventajas y limitaciones, que se deben individualizar con cada paciente, en busca del mejor desenlace clínico de este binomio. El abordaje neuroaxial en esta ocasión, nos ofreció la seguridad de la anestesia regional sin evidenciarse cambios hemodinámicos maternos ni alteraciones fetales asociadas.

El inicio temprano de medicamentos antiarrítmicos posterior a la cardioversión eléctrica fue primordial para evitar la reaparición de fibrilación auricular en esta paciente. Como ya se mencionó, la amiodarona, por ser un medicamento clasificado como D, no se inició durante el manejo en UCI; sin embargo, tras la cardioversión exitosa, se inició impregnación y posterior mantenimiento a las dosis ya mencionadas, sin encontrar efectos deletéreos posteriores en el recién nacido.

CONCLUSIONES

Es claro que los eventos arrítmicos incrementan la morbi-mortalidad materno-fetal; sin embargo, un abordaje integral y multidisciplinario precoz con una evaluación completa e individualizada, son claves para obtener un desenlace favorable en los integrantes de este binomio.

En el caso expuesto, nos enfrentamos a una situación particular, donde el uso de la cardioversión eléctrica previa al acto quirúrgico facilitó marcadamente el abordaje anestésico, promoviendo un resultado satisfactorio de la madre y el recién nacido.

La evidencia encontrada en la literatura con relación al manejo anestésico de pacientes obstétricas con indicación de cardioversión eléctrica es muy escasa, y es claro que las conductas de tratamiento no estén protocolizadas. A pesar de que existen algunas recomendaciones generales, siempre debemos individualizar cada caso teniendo

en cuenta el grado de compromiso cardiovascular y las condiciones clínicas asociadas. Por ende, es muy importante que compartamos la experiencia clínica en este escenario para incrementar la evidencia a nivel mundial y favorecer la obtención del mejor desenlace clínico en nuestras pacientes.

REFERENCIAS BIBLIOGRÁFICAS

- Oakley C, Child A, Lung B et al. Expert consensus document on management of Cardiovascular diseases during pregnancy. The Task Force in the management of Cardiovascular Diseases during Pregnancy of the European Society of Cardiology. *European Heart Journal*. 2003; 24: 761 – 768.
- Silversides K., Harris L, Haberer K et al. Recurrence rates of Arrhythmias during pregnancy in women with previous Tachyarrhythmia and impact on fetal and neonatal outcomes. *Am J Cardiology*. 2006; 97:1206 – 1212.
- Lin Ch and Lee Ch. Atrial Fibrillation with rapid ventricular response in pregnancy. A Case Report. *Taiwan J Obstet Gynecol*. 2008; 47: 327 – 329.
- Nanson J, Elcock D Williams M et al. Do physiological changes in pregnancy change defibrillation energy requirements?. *British Journal of Anaesthesia*. 2001; 87: 237 – 239.
- Morris S and Stacey M. Resuscitation in pregnancy. *British Medical Journal*. 2003; 327:1277 – 1279.
- Fuster V, Ryden L, Cannom D et al. ACC/AHA Guidelines for the management of patients with Atrial Fibrillation. *Journal of the American Heart Association*. 2006; 104: 2118 -2150.
- Ninikoski H, Hamalainen A Ekblad H et al. Neonatal Hypothyroidism after Amiodarone Therapy. *Acta Paediatrica*. 2007;96 : 773-775.
- Joachim, H. Acute Therapy of Maternal and Fetal Arrhythmias during pregnancy. *J Intensive Care Med*. 2006; 21: 305 – 315.
- Strasburger J, Cuneo B, Michon M et al. Amiodarone Therapy for Drug – Refractory Fetal Tachycardia. *Circulation. Journal of the American Heart Association*. 2004; 109:375 – 379.
- Joglar J and Page R. Antiarrhythmic drugs in pregnancy. *Current Opinion in Cardiology*, 2001, 16: 40 -45.
- Adamson D and Nelson-Pierce C Managing palpitations and arrhythmias during pregnancy. *Heart*. 2006; 93: 1630 – 1636.
- Gomez, J. Arritmias en el embarazo, cómo y cuándo tratar?. *Archivos de Cardiología de México*. 2007; S2: 24 – 31.