





DOI: <https://doi.org/10.5554/22562087.e1028>

# Una comparación aleatoria entre el bloqueo interescalénico y dexmedetomidina para la cirugía artroscópica de hombro

## *A randomized comparison between interscalene block and dexmedetomidine for arthroscopic shoulder surgery*

Sushma Thimmaiah Kanakalakshmi<sup>a</sup> , Manjunath Prabhu<sup>a</sup> , Nita Varghese<sup>a</sup> , Vivek Pandey<sup>b</sup> <sup>a</sup> Departamento de Anestesiología, Kasturba Medical College, Manipal, Manipal Academy of Higher Education, Manipal, Udupi, Karnataka, India.<sup>b</sup> Departamento de Ortopedia, Kasturba Medical College, Manipal, Manipal Academy of Higher Education, Manipal, Udupi, Karnataka, India.**Correspondencia:** Department of Anaesthesiology, Kasturba Medical College, Manipal, Manipal Academy Higher Education, Madhav Nagar, Manipal, Udupi, Karnataka 576104, India. **E-mail:** nitadeepakvarghese@gmail.com

### Resumen

#### ¿Qué sabemos acerca de este problema?

A pesar de que el bloqueo interescalénico es ideal para procedimientos de hombro, hay situaciones en las cuales no es posible la inyección con el paciente despierto e inyectar bajo anestesia requiere guía por ecografía y una serie de habilidades únicas. Algunas veces este abordaje puede ser un desafío en caso de un escenario con recursos limitados.

#### ¿Qué aporta este estudio de nuevo?

Este es el primer estudio, hasta donde los autores tienen conocimiento, que compara la eficacia entre la dexmedetomidina intravenosa y en bloqueo interescalénico del plexo braquial en cirugía artroscópica reconstructiva de hombro en nuestra población, que ha demostrado eficacia comparable. Dado que la dexmedetomidina es ampliamente utilizada por los anestesiólogos en todo el mundo, el mensaje tendrá una amplia difusión.

#### ¿Cómo citar este artículo?

Kanakalakshmi ST, Prabhu M, Varghese N, Pandey V. A randomized comparison between interscalene block and dexmedetomidine for arthroscopic shoulder surgery. Colombian Journal of Anesthesiology. 2022;50:e1028.

**Introducción:** El manejo hemodinámico intraoperatorio y la analgesia postoperatoria durante la cirugía artroscópica de hombro sigue siendo un desafío. Aun cuando el bloqueo interescalénico del plexo braquial (BIE) se considera ideal para la anestesia del hombro, a diferencia del uso de la dexmedetomidina intravenosa (IV), el BIE requiere destreza y maestría.

**Objetivo:** El presente estudio aleatorizado se llevó a cabo para observar la eficacia de la infusión de dexmedetomidina que es menos invasiva y exige menos destreza que el bloqueo del plexo.

**Metodología:** Todos los pacientes programados para cirugía artroscópica electiva de hombro bajo anestesia general, se asignaron o bien al grupo DEX, para recibir un bolo de dexmedetomidina IV de 0,5 mcg/kg en 20 minutos, seguido de una infusión de 0,5 mcg/kg/hora que se detuvo 30 minutos antes del final de la cirugía; o, al grupo BLOQUEO al cual se le administró un BIE ecoguiado con 20ml de bupivacaína 0,25%. El desenlace primario evaluado fue la hemodinamia intraoperatoria; los desenlaces secundarios fueron el dolor postoperatorio inmediato, la condición operatoria evaluada por el cirujano, el tiempo de recuperación y la satisfacción del paciente después de 24 horas. Para la evaluación se utilizaron el investigador ciego y puntajes compuestos.

**Resultados:** Ambos grupos mostraron puntajes equivalentes en la hemodinamia intraoperatoria, en tanto que el BIE dio como resultado una mejor analgesia en el postoperatorio ( $p < 0.001$ ). La opinión del cirujano y el tiempo de recuperación fueron comparables. En general, la experiencia de los pacientes fue satisfactoria con ambas técnicas, de acuerdo con la evaluación de calidad.

**Conclusiones:** La infusión de dexmedetomidina IV es una alternativa efectiva al BIE para cirugías reconstructivas de hombro bajo anestesia general.

**Palabras clave:** Analgesia; Artroscopia; Dexmedetomidina; Bloqueo interescalénico; Cirugía de hombro; Anestesiología.

## Abstract

**Introduction:** Management of intraoperative hemodynamics and postoperative analgesia during arthroscopic shoulder surgeries remains a challenge. Although interscalene brachial plexus block (ISB) is considered ideal for shoulder anesthesia it requires skill and proficiency unlike intravenous (IV) dexmedetomidine.

**Objective:** This randomized trial was performed to observe the efficacy of dexmedetomidine infusion which is less invasive and demands lesser skills than plexus block.

**Methodology:** All patients scheduled for elective arthroscopic shoulder surgery under general anesthesia were assigned either to group DEX, which received an IV dexmedetomidine bolus of 0.5 mcg/kg over 20 minutes, followed by an infusion of 0.5 mcg/kg/hour that was stopped 30 minutes before surgery the end of surgery or to group BLOCK which received ultrasound guided ISB with 20ml of 0.25% bupivacaine. The primary outcome assessed was intraoperative hemodynamics; the secondary outcomes were immediate postoperative pain, operating condition as assessed by the surgeon, recovery time, and patient satisfaction after 24 hours. Blinded investigator and composite scores were used for the assessment.

**Results:** Both groups displayed equivalent scores for intraoperative hemodynamics whereas ISB resulted in a better post-operative analgesia ( $p < 0.001$ ). Surgeon's opinion and recovery time were comparable. Overall, the patients had a satisfactory experience with both techniques, according to the quality assessment.

**Conclusions:** IV dexmedetomidine infusion is an effective alternative to ISB for reconstructive shoulder surgeries under general anesthesia.

**Keywords:** Analgesia; Arthroscopy; Dexmedetomidine; Interscalene block; Shoulder surgery; Anesthesiology.

## INTRODUCCIÓN

La artroscopia de hombro juega un papel vital en el diagnóstico y tratamiento de patologías articulares del hombro. Las causas más frecuentes del dolor postoperatorio de alta intensidad después de cirugía son el daño directo de los músculos de la articulación del hombro o espasmos musculares reflejos. (1)

En cirugía de hombro, el abordaje anestésico regional preferido es el bloqueo interescalénico del plexo braquial (BIE), utilizado bien sea mediante sedación o en combinación con anestesia general. Las ventajas incluyen una respuesta hemodinámica reducida que significa menos sangrado, mejores condiciones operatorias y una excelente analgesia en el postoperatorio inmediato. (2) Por otra parte, el BIE se asocia a una serie de efectos secundarios que incluyen el bloqueo del nervio frénico que produce parálisis diafragmática y dificultad respiratoria; síndrome de Horner, debilidad ipsilateral del brazo y ronquera. A pesar de que el bloqueo interescalénico es ideal para procedimientos de hombro, hay situaciones en las cuales no es posible administrar la inyección con el paciente

despierto y la realización del bloqueo bajo anestesia requiere guía por ecografía y una serie de habilidades particulares. Este abordaje pudiera ser difícil en escenarios con recursos limitados. (3)

La dexmedetomidina es un agonista  $\alpha_2$  adrenérgico altamente selectivo con un mecanismo de acción característico y actúa sobre el receptor adrenérgico alfa-2 en el locus coeruleus induciendo sedación, a la vez que produce analgesia a través de los receptores adrenérgicos de la médula espinal, además de atenuar la respuesta al estrés sin producir depresión respiratoria mayor. A fin de lograr una analgesia adecuada, la dexmedetomidina reduce la respuesta presora a la cirugía, a la vez que permite reducir la dosis de opioides y agentes volátiles. (4-6)

La mayoría de las investigaciones anteriores han combinado la dexmedetomidina intravenosa (IV) con el bloqueo del plexo braquial para procedimientos artroscópicos de hombro, pues existe un efecto aditivo que reduce las molestias postoperatorias; sin embargo, de acuerdo con los autores, no hay estudios que comparen el BIE con la dexmedetomidina endovenosa. (7-9)

Por lo tanto, comparamos la eficacia entre la infusión y el BIE ecoguiado en cirugía artroscópica reconstructiva de hombro bajo anestesia general, con relación al control hemodinámico intraoperatorio, utilizando las variaciones en la presión arterial media (PAM) que requirieron intervención como desenlace primario y el dolor postoperatorio inmediato, las condiciones operatorias, el tiempo de recuperación y la satisfacción global del paciente, como desenlaces secundarios.

## METODOLOGÍA

Este estudio prospectivo, aleatorizado, controlado se llevó a cabo desde marzo de 2014 hasta septiembre del 2015 en un hospital de atención terciaria, en pacientes sometidos a cirugía artroscópica de hombro bajo anestesia general. El estudio tuvo la aprobación del comité de ética de la institución, Kasturba Medical College, Manipal academy of higher education (IEC 525/2013). Este estudio se registró ante el Registro de Estudios Clínicos de India (CTRI/2018/03/012498).

Se incluyeron pacientes mayores de 18 de edad, de ambos géneros, American Society of Anesthesiologists (ASA) I o II, programados para cirugía artroscópica reconstructiva electiva bajo anestesia general. Se excluyeron del estudio todos los pacientes con una frecuencia cardíaca basal <50 lpm, los pacientes en tratamiento con antagonistas de los receptores de angiotensina (ARAs), inhibidores de las enzimas convertidoras de angiotensina (IECAs), betabloqueadores, y pacientes con alergias conocidas a los medicamentos utilizados en el estudio o con alguna contraindicación conocida al bloqueo del plexo braquial.

Hubo dos observadores en el estudio; el primer observador (estudiante) era el investigador ciego quien realizó la evaluación preoperatoria, explicó el procedimiento y administró la escala visual analógica (EVA). El observador 1 monitoreó a los pacientes después de la intervención por 24 horas, llevó un registro de los puntajes de dolor, administró la analgesia de rescate y la escala de satisfacción del paciente. El observador 2 (anestesiólogo consultor) realizó el bloqueo interescalénico ecoguiado, según el grupo asignado. Los participantes y el observador 1 estaban ciegos.

En la noche antes de la cirugía y en la mañana de la intervención, todos los pacientes recibieron pantoprazol 40mg y metoclopramida 10mg. Se cumplieron las guías estándar con respecto a ayuno. El estado de ayuno se confirmó el día del procedimiento y el paciente se trasladó a la sala de cirugía. Se colocó un monitor de presión arterial no invasivo (PANI) en el brazo contralateral a la cirugía. Se tomó nota de los parámetros vitales basales. Luego de familiarizarse con el entorno, se tomaron tres lecturas de la PANI y de oximetrías a intervalos de 5 minutos y el promedio de las tres lecturas se usó como presión arterial y frecuencia cardíaca basal.

Se fijó la línea endovenosa bajo precauciones de asepsia, con un catéter endovenoso adecuado y se inició la infusión de lactato de Ringer. Se indujo la anestesia

general con fentanilo intravenoso 2mcg/kg y se tituló la dosis de propofol hasta perder la respuesta a comandos verbales. Se logró el bloqueo neuromuscular con 0,1mg/kg de vecuronio y se intubó al paciente después de 3 minutos, una vez que la cuenta del tren de cuatro fue cero.

Posteriormente, los pacientes se distribuyeron aleatoriamente 1:1 conforme a una tabla de números aleatorios generados por computador. En el grupo DEX, se administró un bolo inicial de 0,5mcg/kg de dexmedetomidina IV a lo largo de 20 minutos, seguidos de una infusión de 0,5mcg/kg/hora que se discontinuó 30 minutos antes del procedimiento. En el grupo BLOQUEO, se administró un bloqueo interescalénico ipsilateral del plexo braquial con 20ml de bupivacaína 0,25 %, utilizando un transductor lineal y una guja de bloqueo de 5cm. (10)

Después de la intervención, se colocó cuidadosamente al paciente en posición decúbito lateral Gross y Fitzgibbon modificada, garantizando una adecuada protección de los puntos de presión y evitando tracción indebida de la extremidad intervenida. Se utilizó óxido nítrico al 66% + oxígeno 33 % + isoflurano para mantener la anestesia durante la cirugía. Se mantuvo una concentración alveolar mínima (CAM) de 1 a 1,5 durante toda la cirugía. La presión arterial media y la frecuencia cardíaca se monitorearon cada cinco minutos durante todo el procedimiento.

La hemodinamia intraoperatoria se manejó conforme al siguiente protocolo:

**Hemodinamia deseada:** una caída del 20% en la PAM a partir del nivel basal, se consideró una hemodinamia deseable.

**Hipotensión:** Una caída de la PAM de >30% a partir del nivel basal se consideró como hipotensión y se trató inicialmente reduciendo la concentración de isoflurano (manteniendo la PAM en no < 1,0); de continuar la hipotensión se manejó administrando un bolo de 200ml de solución de lactato de Ringer y dosis de 6mg de efedrina en bolo intravenoso. En el grupo DEX, la tasa de infu-

sión de dexmedetomidina se redujo cuando la presión arterial no aumentaba conforme a los indicadores arriba mencionados.

**Bradycardia:** Se consideró bradicardia una frecuencia cardíaca < 40 lpm. Cuando la caída de la frecuencia cardíaca era gradual, se administró un bolo IV de glicopirrolato 0,2mg; sin embargo, al presentarse una caída rápida o la no respuesta al glicopirrolato, se procedía a administrar un bolo de 0,6 mg de atropina.

Al final de la cirugía se fueron reduciendo los agentes anestésicos con 0,05 mg/kg de neostigmina y 0,01 mg/kg de glicopirrolato; se revirtió el bloqueo neuromuscular residual y se registró el tiempo de recuperación. El tiempo que le tomó al paciente obedecer comandos a partir de una PAM de 0,6 luego de discontinuar los agentes inhalados se consideró el tiempo de recuperación. Todos los pacientes se extubaron en la mesa de cirugía y se trasladaron a la sala de recuperación. Se le pidió al cirujano comentar acerca de las condiciones operatorias.

Durante el postoperatorio inmediato, se evaluó el dolor de los pacientes utilizando la escala visual analógica (EVA). Si el paciente se quejaba de dolor o el puntaje de dolor era mayor a 4, se le administraba un bolo IV de nalbufina 6mg como analgésico de rescate. En pacientes que no requirieron analgésicos de rescate inicialmente, se tomó nota del tiempo transcurrido hasta que solicitaran el analgésico de rescate. Se evaluó la recuperación sensorial y motora de la extremidad sujeta al bloqueo 24 horas más tarde y se registró la satisfacción del paciente. Se documentaron los efectos adversos o las complicaciones durante el estudio en ambos grupos.

Los resultados del estudio se analizaron utilizando puntajes compuestos (Tabla 1). Con el fin de evaluar individualmente la calidad de la atención anestésica en general, se utilizó un puntaje compuesto de evaluación de la calidad (EC) que incluía todos los desenlaces ya mencionados: puntaje ≤ 5: ideal, puntaje 6-10: aceptable y puntaje >10 o una calificación de 3 en cualquier parámetro: inaceptable.

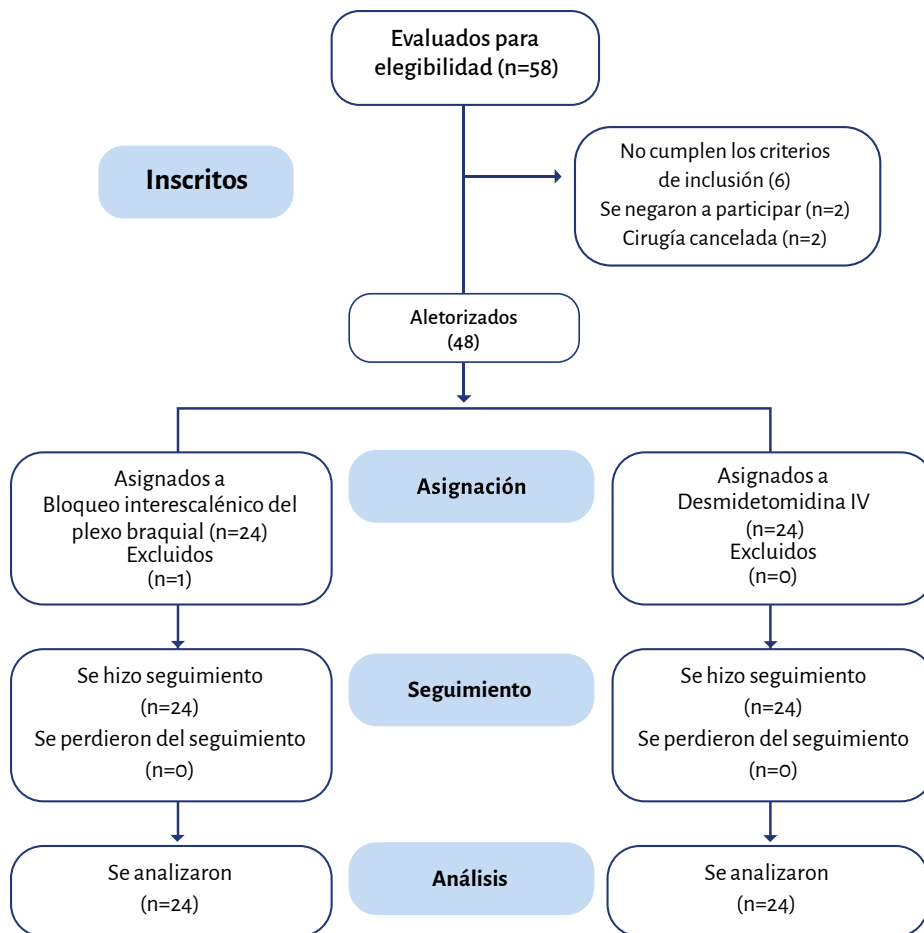
**TABLA 1.** Sistema de calificación de desenlaces utilizados en el análisis.

Puntaje	Desenlace primario	Desenlaces secundarios			
		Dolor post-operatorio (puntaje EVA)	Tiempo de recuperación	Opinión del cirujano	Satisfacción del paciente
0	PAM deseada (20% por debajo de la basal)	0	<10 min	Excelente	Excelente
1	10% de variación hacia arriba o debajo de la PAM deseada	1-3	10-15 min	Buena	Buena
2	Una sola intervención para tratar hipotensión, bradicardia o hipertensión	4-7	16-20 min	Regular	Regular
3	Múltiples intervenciones	>7	>20 min	Mala	Mala

\* Solo se consideraron intervenciones farmacológicas.  
EVA: Escala visual analógica; PAM: presión arterial media.

FUENTE: Autores.

**FIGURA 1.** Diagrama de flujo Consort.



FUENTE: Autores.

## ANÁLISIS ESTADÍSTICO

El tamaño de la muestra se calculó conforme a los resultados del estudio piloto (n=5) considerándose significativa una diferencia del puntaje compuesto medio de 1. Se inscribieron 48 pacientes para un nivel de significancia de 1%, y un poder del estudio de 90%. Según la tabla de distribución aleatoria generada por computador, los pacientes se dividieron en 2 grupos de 24 pacientes cada uno.

Todas las variables continuas se expresan como medias y desviación estándar (DE), en tanto que las variables categóricas se expresan como porcentajes. La significancia de las variables continuas y categóricas se investigó utilizando la prueba t de Student y la prueba de chi-cuadrado, respectivamente. La significancia de los resultados se determinó a un nivel de significancia del 5% (p < 0,05). Los datos se analizaron utilizando el Paquete Estadístico para Ciencias Sociales (SPSS) (versión 20.0, IBM Corp. 2010 Armonk, NY, USA).

## RESULTADOS

Ingresaron al estudio un total de cuarenta y ocho pacientes, veinticuatro en cada grupo (Figura 1). La media de edad en el grupo BLOQUEO fue de 38,95±19 (19-60) años y en el grupo DEX fue 38,41±18 (18-57) años. En cada grupo había 22 hombres y 2 mujeres. Las características basales eran similares entre los grupos (Tabla 2).

### Hemodinamia intraoperatoria

La evaluación se hizo en términos de la variación en la PAM durante la cirugía que requirió intervenciones y resultó comparable entre los dos grupos (Tabla 3). 38 pacientes (20 en BLOQUEO y 18 en DEX) tuvieron una variación en la PAM de 10% hacia arriba o hacia abajo del nivel aceptable. Tres pacientes en

**TABLA 2.** Características basales.

Características	Grupo BLOQUEO (n=24)	Grupo DEX (n=24)
Edad (años)	38,95±19*	38,41±18*
Género:		
Masculino	22	22
Femenino	2	2

\*Media ± DE. FUENTE: Autores.

**TABLA 3.** Desenlace primario.

Desenlace	Puntaje	Grupo BLOQUEO (n=24)	Grupo DEX (n=24)	Valor p*
Presión arterial media intraoperatoria	0	1	0	0,45
	1	20	18	
	2	3	5	
	3	0	1	

\*Prueba exacta de Fisher. FUENTE: Autores.

**TABLA 4.** Desenlaces secundarios.

Desenlaces	Puntaje	Grupo BLOQUEO (n=24)	Grupo DEX (n=24)	Valor p*
Dolor postoperatorio inmediato	0	23	1	<0,001
	1	1	12	
	2	0	11	
	3	0	0	
Opinión del cirujano	0	23	19	0,2
	1	1	4	
	2	0	0	
	3	0	1	
Tiempo de recuperación	0	21	20	0,14
	1	1	4	
	2	2	0	
	3	0	0	
Satisfacción del paciente	0	16	1	<0,001
	1	8	23	
	2	0	0	
	3	0	0	

\*Prueba exacta de Fisher. FUENTE: Autores.

el grupo BLOQUEO y cinco pacientes en el grupo DEX recibieron una dosis única de 6mg de efedrina endovenosa. Un paciente del grupo DEX que recibió múltiples dosis de 25mcg de fentanilo intravenoso como analgesia se consideró inadecuado.

### Desenlaces secundarios

#### Dolor postoperatorio inmediato

La **Tabla 4** muestra que ninguno de los pacientes, excepto uno, presentó dolor en gru-

po BLOQUEO, en tanto que el grupo DEX solamente un paciente no se quejó de dolor y once pacientes necesitaron analgesia de rescate inmediata. Esto fue clínica y estadísticamente significativo ( $p = <0,001$ ).

#### Opinión del cirujano

La **Tabla 4** muestra que las condiciones operatorias se calificaron como excelentes en 42 de los casos (23 de 24 en BLOQUEO y 19 de 24 en DEX). Un paciente en el grupo BLOQUEO y cuatro pacientes en el grupo DEX se calificaron como buenas condiciones operatorias. En un paciente, la condición operatoria se consideró mala debido a mala visión. Esto pudiera atribuirse a una analgesia inadecuada que lleva a un mal control de la presión arterial. Este fue el mismo paciente que recibió múltiples dosis de fentanilo durante el intraoperatorio.

#### Tiempo de recuperación

Como se muestra en la **Tabla 4** arriba, la mayoría de los pacientes se recuperaron en 15 minutos y la mayoría se recuperaron en menos de 10 minutos. Contrario a lo esperado, todos los pacientes se recuperaron dentro de 15 minutos en el grupo DEX, en tanto que dos pacientes del grupo de BLOQUEO requirieron más de 15 minutos para recuperarse; es decir, 16 y 17 minutos.

#### Satisfacción del paciente

La **Tabla 4** muestra que la mayoría de los pacientes del grupo BLOQUEO (16/24) reportaron que su experiencia en general fue excelente (puntaje 0); el número restante (8/24) de pacientes, la calificó como buena (puntaje 1). En el grupo DEX, un paciente calificó la experiencia en general como excelente y los veintitrés de veinticuatro pacientes restantes calificaron la experiencia como buena. Utilizando la prueba exacta de Fischer, el valor p fue de  $<0,001$  que es estadísticamente significativo; sin

**TABLA 5.** Puntaje de evaluación de calidad total.

Puntaje	Grupo BLOQUEO (n=24)	Grupo DEX (n=24)	Valor p*
0-5 (Ideal)	24	22	0,352
6-10 (Aceptable)	0	1	
>10 o 3 en cualquier parámetro (Inaceptable)	0	1	

\*Prueba exacta de Fisher. **FUENTE:** Autores.

embargo los 48 pacientes calificaron la experiencia bien sea como excelente o buena. Consideramos que desde el punto de vista clínico, ambas técnicas recibieron una alta calificación por parte de los pacientes.

### Calificación de la evaluación de calidad total

La [Tabla 5](#) muestra que todos los pacientes en el grupo BLOQUEO tuvieron una calificación ideal, en tanto que la mayoría de los pacientes (22 de 24) en el grupo DEX tuvieron una calificación ideal, con un caso calificado como aceptable y un caso como inaceptable, lo cual es estadísticamente insignificante.

Ninguno de los pacientes en ambos grupos presentó eventos adversos a causa de la intervención.

## DISCUSIÓN

La artroscopia diagnóstica y quirúrgica del hombro se ha convertido en un procedimiento frecuente gracias a una convalecencia más rápida. Como anestesiólogos debemos atender tanto a las demandas quirúrgicas como a las del paciente, incluyendo mantener una hemodinamia intraoperatoria estable que garantice un campo operatorio despejado, ofreciendo una buena analgesia intra- y post-operatoria que finalmente le brinde bienestar al paciente. La anestesia regional o una combinación de anestesia regional con anestesia general ayudarán al logro de estos objetivos. [\(11\)](#)

A pesar de que existen varios estudios que demuestran la eficacia del BIE en ciru-

gía artroscópica de hombro [\(1-3\)](#), el procedimiento es técnicamente exigente y debe ser realizado por anestesiólogos hábiles. Si bien es cierto que la dexmedetomidina ofrece una hemodinamia estable y una buena analgesia como lo reportan varios estudios, su utilidad rara vez se ha estudiado en artroscopia de hombro. [\(4-6\)](#)

Con respecto a la hemodinamia intraoperatoria, en el presente estudio se exigió una PAM 20% por debajo del nivel basal preoperatorio, para garantizar una visión artroscópica más clara. Tanto el BIE como la dexmedetomidina intravenosa ofrecieron una hemodinamia estable durante el período intraoperatorio, sin una diferencia significativa. Esto es similar a los recientes estudios de BIE realizados por Lee et al. [\(2\)](#) y Choi et al. [\(12\)](#) en los que se ha reportado una hemodinamia intraoperatoria estable y mayor claridad visual en cirugía artroscópica de hombro. Igualmente, los estudios por Patel et al. [\(13\)](#) y por Hamid et al. [\(14\)](#) en cirugías artroscópicas de hombro revelaron que la PAM y la frecuencia cardíaca fueron significativamente más bajas a lo largo de todo el intraoperatorio y durante el período de recuperación temprano en pacientes con dexmedetomidina.

A pesar de que un 40% de pacientes quirúrgicos saludables que recibieron dexmedetomidina intravenosa reportaron hipotensión y bradicardia, ninguno de los pacientes en nuestro estudio presentó hipotensión o bradicardia significativas que requirieran repetidas intervenciones farmacológicas. La explicación posible es que la dosis estándar recomendada de dexmedetomidina es de 1 µg/kg durante 10 min como dosis de carga durante la cirugía, lo

cual explica los efectos secundarios hemodinámicos [\(14\)](#), mientras que en este estudio utilizamos un bolo inicial de 0,5 mcg/kg administrado lentamente en el transcurso de 20 minutos.

De acuerdo con algunos informes, 30–70% de los pacientes padecen dolor postoperatorio después de una cirugía artroscópica de hombro. El dolor produce una demora en la cicatrización y en la regeneración del hombro operado porque es un evento muy agobiante. En consecuencia, el control del dolor postoperatorio es crítico en estos procedimientos. [\(2\)](#) Los hallazgos del presente estudio demuestran que el bloqueo interescalénico proporcionó una buena analgesia postoperatoria en comparación con la dexmedetomidina por vía endovenosa. Entre los pacientes que recibieron dexmedetomidina IV, 11/24 necesitaron analgésico de rescate inmediato, lo cual sugiere que la dexmedetomidina sola no ofrece una analgesia postoperatoria adecuada. Nuestro estudio demuestra claramente una mejor analgesia postoperatoria con el bloqueo interescalénico en comparación con la infusión de dexmedetomidina, de manera similar al meta-análisis realizado por Abdallah y colaboradores [\(15\)](#), el cual reportó que el BIE puede ofrecer suficiente analgesia hasta por 8 horas después de la cirugía de hombro, además de tener un efecto ahorrador de opioides, previniendo así los efectos secundarios asociados a éstos durante las primeras 12 a 24 horas.

El brindar un campo quirúrgico oligémico y una mejor visibilidad durante la artroscopia de hombro reduce el tiempo de la cirugía, disminuyendo la duración de la exposición al anestésico, el tiempo de recuperación y los costos en general. La revisión de la literatura llevada a cabo por los autores no encontró ningún estudio realizado en el pasado que comentara sobre la opinión del cirujano sobre el campo operatorio; por lo tanto, ésta se consideró un objetivo para el estudio. Todos los procedimientos del presente estudio los realizó el mismo cirujano, quien declaró que el campo operatorio fue excelente en la mayoría de los casos en ambos grupos. Esto es similar a un estudio

por Hamid et al. (14) en el cual se comparó la eficacia de la infusión intraoperatoria de dexmedetomidina con la de fentanilo en cirugía artroscópica de hombro bajo anestesia general y confirmó que los pacientes que recibieron la infusión de dexmedetomidina tuvieron un mejor campo quirúrgico y una mayor visibilidad.

En nuestro estudio, el perfil de recuperación fue comparable entre los dos grupos. Contrario a lo esperado, todos los pacientes se recuperaron en un lapso de 15 minutos en el grupo DEX, pero dos pacientes en el grupo BLOQUEO necesitaron 16-17 min, lo cual podría atribuirse a la excelente analgesia que ofrece el bloqueo, permitiendo una mínima estimulación. Esto es similar a un estudio por Bajwa et al. (5) que reportó una buena calidad de la extubación con dexmedetomidina, sin demoras, pero no cuantificaron el tiempo de recuperación, como también ocurrió en un estudio por Jung et al. (16) que reportó retraso en el despertar después de la infusión de dexmedetomidina intraoperatoria en combinación con anestesia general para histerectomía laparoscópica.

Nos pareció importante evaluar la experiencia global del paciente y su opinión acerca de la intervención puesto que dieron su consentimiento para participar en el estudio. Un gran estudio prospectivo realizado por Singh A. et al. (17) en 1319 pacientes mostró que 99,06% de los pacientes estaban satisfechos con los resultados de la anestesia con bloqueo interescalénico ecoguiado para artroscopia de hombro. A pesar de que muchos estudios sobre dexmedetomidina concluyeron que ésta ofrece un alto nivel de comodidad al paciente, ninguno de dichos estudios ha tomado en consideración la opinión del paciente (7-9, 14) y los resultados básicamente se dedujeron indirectamente de los puntajes de sedación. Nuestro estudio es diferente en el sentido de que obtuvimos la opinión directa del paciente sobre la experiencia en general del período postoperatorio, 24 horas después. Aun cuando encontramos una diferencia estadísticamente significativa entre los dos grupos de estudio con respecto a la analgesia postoperatoria, los pacien-

tes no percibieron dicha diferencia significativa cuando calificaron su experiencia 24 horas más tarde. La disponibilidad inmediata de la analgesia de rescate pudiera ser la responsable de las altas calificaciones de satisfacción de estos pacientes.

Finalmente, al analizar el puntaje de Evaluación de la Calidad, la mayoría de los pacientes en ambos grupos reportaron una experiencia ideal. En consecuencia, podríamos concluir que la infusión de dexmedetomidina IV es una alternativa segura y efectiva al BIE para artroscopia reconstructiva de hombro bajo anestesia general.

### Fortalezas del estudio

Primer estudio que compara la infusión de dexmedetomidina IV contra el patrón oro del BIE, además de evaluar la opinión del cirujano, a diferencia de todos los estudios realizados anteriormente.

### Limitaciones

Se trata de un estudio de un solo centro, con un tamaño de muestra pequeño y no se evaluó el dolor postoperatorio tardío.

### Implicaciones para la práctica y/o la investigación

Hasta donde tienen conocimiento los autores, este es el primer estudio en nuestra población que compara la eficacia entre dexmedetomidina endovenosa y el bloqueo interescalénico del plexo braquial en cirugía reconstructiva de hombro, mostrando una eficacia comparable. Puesto que la dexmedetomidina se utiliza de forma muy frecuente por los anestesiólogos alrededor del mundo, el mensaje se divulgará ampliamente.

### CONCLUSIÓN

En cirugía artroscópica reconstructiva de hombro bajo anestesia general, la dexmedetomidina IV es equivalente al BIE en

cuando a brindar una hemodinamia intraoperatoria estable, buenas condiciones operatorias, tiempo de recuperación postoperatorio y satisfacción del paciente en general. Sin embargo, el bloqueo interescalénico ecoguiado proporciona una mejor analgesia en el postoperatorio inmediato. Por ello, en un escenario con limitación de recursos, puede utilizarse la infusión IV de dexmedetomidina como alternativa al BIE.

## RESPONSABILIDADES ÉTICAS

### Aprobación por parte del comité de ética

El presente estudio recibió aval ético por parte del comité de ética de la institución Kasturba Medical College, Manipal academy of higher education (IEC 525/2013). Este estudio se registró ante el Registro de Estudios Clínicos de India (CTRI/2018/03/012498).

### Protección de sujetos humanos y animales

Los autores declaran que no se realizaron experimentos en humanos ni en animales para el presente estudio. Los autores declaran que los procedimientos utilizados estuvieron de acuerdo con las disposiciones del comité de ética en investigación clínica pertinente y en conformidad con las disposiciones del Código de Ética de la Asociación Médica Mundial (Declaración de Helsinki).

### Confidencialidad de la información

Los autores declaran que han cumplido con los protocolos de su institución respecto a la publicación de datos de pacientes.

### Derecho a la privacidad y consentimiento informado

Los autores declaran que no se han divulgado datos de pacientes en el presente artículo.

Los autores han obtenido el consentimiento informado por escrito de los pacientes o sujetos mencionados en el artículo. El autor para correspondencia está en posesión del presente documento.

## RECONOCIMIENTOS

### Contribución de los autores

**STK:** Concepción del proyecto original, planeación del estudio, interpretación de los resultados y redacción y aprobación final del manuscrito

**MP y VP:** Planeación del estudio, recolección de los datos, interpretación de los resultados y redacción inicial del manuscrito.

**NV:** Planeación del estudio, recolección de los datos, interpretación de los resultados, análisis de los datos, redacción final del manuscrito.

### Asistencia para el estudio

Ninguna declarada.

### Financiamiento

Los autores no tienen ningún financiamiento que declarar.

### Conflictos de interés

Los autores no tienen conflictos de interés que declarar.

### Presentación

34ª Conferencia Nacional Anual de la Sociedad India para el Estudio del Dolor, ISSP-CON 2019.

### Agradecimientos

Ninguno declarado.

## REFERENCIAS

1. Fredrickson MJ, Ball CM, Dalgleish AJ. Analgesic effectiveness of a continuous versus single-injection interscalene block for minor arthroscopic shoulder surgery. *Reg Anesth and Pain Med.* 2010;35(1):28-33.
2. Lee HY, Kim SH, So KY, Kim DJ. Effects of interscalene brachial plexus block to intra-operative hemodynamics and postoperative pain for arthroscopic shoulder surgery. *Korean J Anesthesiol.* 2012;62(1):30. doi: <https://www.doi.org/10.4097/kjae.2012.62.1.30>.
3. Kapral S, Greher M, Huber G, Willschke H, Kettner S, Kdolsky R et al. Ultrasonographic guidance improves the success rate of interscalene brachial plexus blockade. *Reg Anesth and Pain Med.* 2008;33(3):253-8. doi: <https://www.doi.org/10.1016/j.rapm.2007.10.011>.
4. Gerlach AT, Dasta JF. Dexmedetomidine: an updated review. *Ann Pharmacother.* 2007;41(2):245-54. doi: <https://www.doi.org/10.1345/aph.1H314>.
5. Bajwa SJ, Kaur J, Singh A, Parmar SS, Singh G, Kulshrestha A et al. Attenuation of pressor response and dose sparing of opioids and anaesthetics with pre-operative dexmedetomidine. *Indian J Anaesth.* 2012;56(2):123. doi: <https://www.doi.org/10.4103/0019-5049.96303>.
6. Halaszynski TM. Dexmedetomidine: A look at a promising new avenue of use. *Saudi J Anaesth.* 2012;6(2):104. doi: <https://www.doi.org/10.4103/1658-354X.97019>.
7. Hwang JT, Jang JS, Lee JJ, Song DK, Lee HN, Kim DY et al. Dexmedetomidine combined with interscalene brachial plexus block has a synergistic effect on relieving postoperative pain after arthroscopic rotator cuff repair. *Knee Surgery, Sports Traumatology, Arthroscopy.* 2020;28(7):2343-53. doi: <https://www.doi.org/10.1007/s00167-019-05799-3>.
8. Velázquez-Delgado E, Gaspar-Carrillo SP, Peña-Riveron AA, Mejía-Terrazas GE. Postoperative analgesia with dexmedetomidine in interscalene block. Comparative study. *Revista Española de Anestesiología y Reanimación (English Edition).* 2017;64(3):137-43. doi: <https://www.doi.org/10.1016/j.redar.2016.07.005>.
9. Lee JJ, Kim DY, Hwang JT, Song DK, Lee HN, Jang JS et al. Dexmedetomidine combined with suprascapular nerve block and axillary nerve block has a synergistic effect on relieving postoperative pain after arthroscopic rotator cuff repair. *Knee Surgery, Sports Traumatology, Arthroscopy.* 2020;1-0. doi: <https://www.doi.org/10.1007/s00167-020-06288-8>.
10. Spence BC, Beach ML, Gallagher JD, Sites BD. Ultrasound-guided interscalene blocks: understanding where to inject the local anaesthetic. *Anaesthesia.* 2011;66(6):509-14. doi: <https://www.doi.org/10.1111/j.1365-2044.2011.06712.x>.
11. Beecroft CL, Coventry DM. Anaesthesia for shoulder surgery. *Continuing Education in Anaesthesia, Critical Care and Pain.* 2008;8(6):193-8. doi: <https://doi.org/10.1093/bjaceaccp/mkn040>
12. Choi S, Kim T, Kwon YS, Kang H. Intra-operative effect of interscalene brachial plexus block to arthroscopic rotator cuff repair surgery. *Int Orthop.* 2019;43(9):2117-24. doi: <https://www.doi.org/10.1007/s00264-018-4199-x>.
13. Patel CR, Engineer SR, Shah BJ, Madhu S. Effect of intravenous infusion of dexmedetomidine on perioperative haemodynamic changes and postoperative recovery: A study with entropy analysis. *Indian Journal Anaesth.* 2012;56(6):542. doi: <https://www.doi.org/10.4103/0019-5049.104571>.
14. Hamid MH. Intravenous dexmedetomidine infusion compared with that of fentanyl in patients undergoing arthroscopic shoulder surgery under general anesthesia. *Anesth Essays Res.* 2017;11(4):1070. doi: [https://www.doi.org/10.4103/aer.AER\\_148\\_17](https://www.doi.org/10.4103/aer.AER_148_17).
15. Abdallah FW, Halpern SH, Aoyama K, Brull R. Will the real benefits of single-shot interscalene block please stand up? A systematic review and meta-analysis. *Anesth Analg.* 2015;120(5):1114-29. doi: <https://www.doi.org/10.1213/ANE.000000000000688>.
16. Jung HS, Joo JD, Jeon YS, Lee JA, Kim DW, In JH et al. Comparison of an intraoperative infusion of dexmedetomidine or remifentanyl on perioperative haemodynamics, hypnosis and sedation, and postoperative pain control. *J Int Med Res.* 2011;39(5):1890-9. doi: <https://www.doi.org/10.1177/147323001103900533>.
17. Singh A, Kelly C, O'Brien T, Wilson J, Warner JJ. Ultrasound-guided interscalene block anesthesia for shoulder arthroscopy: a prospective study of 1319 patients. *J Bone Joint Surg.* 2012;94(22):2040-6. doi: <https://www.doi.org/10.2106/JBJS.K.01418>.