

OPEN

Recibido: 27 mayo, 2022 • Aceptado: 13 junio, 2022 • Online first: 16 septiembre, 2022

DOI: <https://doi.org/10.5554/22562087.e1052>

Ruptura del músculo papilar anterolateral en infarto agudo al miocardio

Anterolateral papillary muscle rupture in acute myocardial infarction

Sandeep Khanna^{a,c} , Ria Richardson^a , Carlos Trombetta^{a,b} , Roshni Sreedharan^{b,d}

^a Departamento de Anestesiología Cardiorádica, Anesthesiology Institute, Cleveland Clinic Foundation, Cleveland, USA.

^b Departamento de Anestesiología General, Anesthesiology Institute, Cleveland Clinic Foundation, Cleveland, USA.

^c Departamento de Investigación de Desenlaces, Anesthesiology Institute, Cleveland Clinic Foundation, Cleveland, USA.

^d Departamento de Cuidados Intensivos y Reanimación, Instituto de Anestesiología, Cleveland Clinic Foundation, Cleveland, USA.

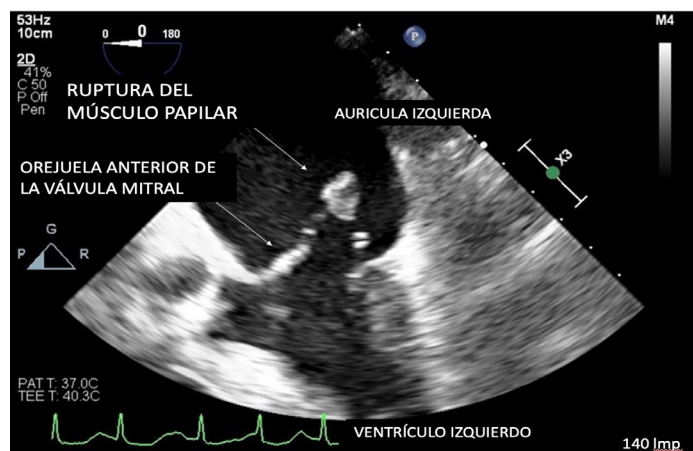
Correspondencia: Department of Cardiothoracic Anesthesiology, Department of General Anesthesiology and Department of Outcomes Research, Anesthesiology Institute, Cleveland Clinic Foundation, 9500 Euclid Avenue, E3-108, Cleveland Clinic Foundation, Cleveland, Ohio 44122, USA. **Email:** khannas@ccf.org

Cómo citar este artículo: Khanna S, Richardson R, Trombetta C, Sreedharan R. Anterolateral papillary muscle rupture in acute myocardial infarction. Colombian Journal of Anesthesiology. 2023;51:e1052.

La ruptura del músculo papilar del ventrículo izquierdo es rara y puede ser el resultado de un infarto al miocardio, endocarditis, vasoespasmio coronario, cardiomiopatía de Takotsubo o trauma torácico contundente. En contraste con el músculo papilar posteromedial, cuya irrigación es exclusivamente de la arteria descendente posterior, el músculo papilar anterolateral tiene una doble irrigación arterial de la descendente anterior izquierda y de la circunfleja izquierda. En consecuencia, la ruptura del músculo papilar anterolateral es un evento raro en isquemia miocárdica o en infarto.^(1,2) La imagen ecocardiográfica en 2D anexa demuestra una ruptura de la cabeza del músculo papilar en la aurícula izquierda (Figura 1). El origen anterolateral del músculo papilar rupturado se confirma con imágenes en 3D (Figura 2) o mediante visualización del sitio de la ruptura en una proyección transgástrica de dos cámaras.

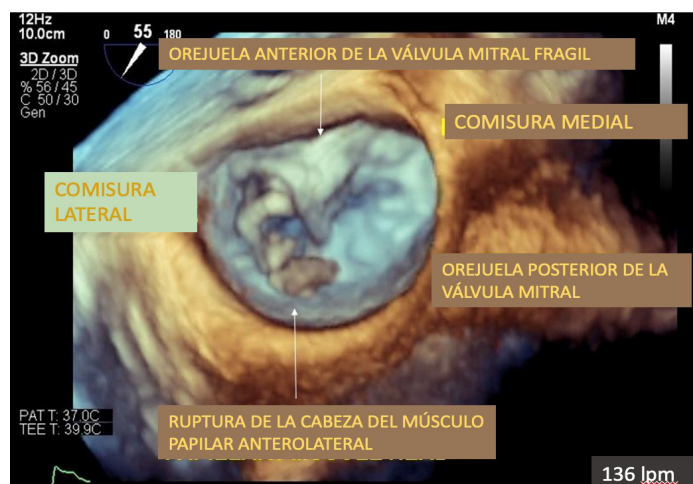
La ruptura del músculo papilar produce inestabilidad de la válvula mitral, pérdida de soporte de la orejuela e insuficiencia aguda. La ruptura del músculo papilar anterolateral produce inestabilidad de la hemiválvula lateral, en tanto que la ruptura del músculo papilar posteromedial produce inestabilidad de la hemiválvula medial. En cualquiera de las dos condiciones, los volúmenes sanguíneos de la aurícula y el ventrículo izquierdos aumentan repenti-

Figura 1. Imagen de ecocardiografía transefágica mostrando una ruptura de la cabeza del músculo papilar en la aurícula izquierda.



Fuente: Autores.

Figura 2. Origen anterolateral de ruptura del músculo papilar confirmada con imágenes 3D.



Fuente: Autores.

namente lo cual no da oportunidad para que las cámaras se dilaten para adaptarse al aumento en la precarga. Por lo tanto, las presiones venosas de la aurícula izquierda y pulmonar aumentan marcadamente, resultando con frecuencia en edema e hipoxemia. Adicionalmente, el volumen sistólico efectivo disminuye puesto que una fracción significativa del volumen de fin de diástole del ventrículo izquierdo pasa a la aurícula izquierda en sístole. Esto compromete el gasto cardíaco y la perfusión sistémica. La taquicardia compensatoria y la mayor resistencia vascular sistémica de las respuestas neuro-humorales reflejas empeoran la demanda de oxígeno del miocardio y potencializan la isquemia miocárdica. Las características clínicas incluyen dolor torácico, disnea e hipotensión abrupta. Se pueden presentar una ruptura del tabique ventricular inducida por el infarto y taponamiento cardíaco que requieren ambos del uso de ecocardiografía y monitoreo hemodinámico invasivo para orientar en la toma de decisiones. Además de medicamentos vasoactivos, suele ser necesario el soporte circulatorio mecánico. Los dispositivos de asistencia del ventrículo izquierdo tales como la bomba de contrapulsación con balón intra-aórtico o Impella, ayudan a mejorar el shock cardiogénico descargando el ventrículo en sístole, mejorando la perfusión coronaria y aumentando el índice cardíaco. A pesar de que es posible reparar la válvula mitral, el tejido frágil hace que la cirugía sea técnicamente desafiante. En consecuencia, el tratamiento definitivo se basa en reemplazar la válvula mitral. El

shock cardiogénico y el edema pulmonar agudo son particularmente retardadores para el manejo anestésico en estos pacientes. La insuficiencia respiratoria y la hipoxemia relacionadas con el edema pulmonar requieren intubación urgente. Sin embargo, la taquipnea, la incapacidad para respirar profundamente y la reducción de la capacidad residual funcional relacionada con el edema alveolar, comprometen las reservas de oxígeno pulmonar y obstaculizan la efectividad de la pre-oxigenación. Además, la incapacidad de acostarse en posición supina y las secreciones rosadas espumosas de la vía aérea hacen difícil la intubación. Además de establecer un monitoreo arterial invasivo, puede ser preferible hacer una canalización venosa central o de la arteria pulmonar, antes de la inducción. La presencia de shock cardiogénico requiere de una acertada dosificación de los medicamentos de inducción y administración de líquidos. Es necesario confirmar la preparación quirúrgica antes de la inducción, en caso de que un paro cardíaco requiera de un bypass cardiopulmonar de emergencia. (2,3)

RECONOCIMIENTOS

Contribución de los autores

SK: Concepción del proyecto, planificación, redacción final de manuscrito y aprobación del mismo.

RR, CT y RS: Concepción del proyecto, aprobación del manuscrito.

Asistencia para el estudio

Ninguna declarada.

Apoyo financiero y patrocinio

Ninguno declarado.

Conflictos de interés

Ninguno declarado.

Presentación

Ninguna declarada.

REFERENCIAS

1. Harari, R, Bansal, P, Yatskar, L, Rubinstein, D, Silbiger, JJ. Papillary muscle rupture following acute myocardial infarction: Anatomic, echocardiographic, and surgical insights. *Echocardiography*. 2017;34:1702–7. doi: <https://doi.org/10.1111/echo.13739>.
2. Chapter: Ramakrishna H, Craner RC, Devaleira PA, Cook DJ, Housmans PR, Rehfeldt KH: Valvular Heart Disease: Replacement and Repair. *Kaplan's Cardiac Anesthesia, 7th edition*. Edited by Kaplan JA, Augoustides JGT, Manecke GR, Maus T, Reich DL. Philadelphia, Elsevier, 2017, pp 794–802.
3. Maccioli GA, Lucas WJ, Norfleet EA. The intra-aortic balloon pump: A review. *J Cardiothorac Anesth*. 1988;2:365-73. doi: [https://doi.org/10.1016/0888-6296\(88\)90320-1](https://doi.org/10.1016/0888-6296(88)90320-1).