Colombian Journal of Anesthesiology

OPEN

Recibido: 22 julio, 2025 ▸ Aceptado: 23 julio, 2025 ▸ Online first: 13 agosto, 2025

DOI: https://doi.org/10.5554/22562087.e1167

La era de la ecografía en el punto de atención (POCUS) en anestesiología y cuidado perioperatorio

The era of point-of-care ultrasound (POCUS) in anesthesiology and perioperative care

Jennifer Guevara[a,b], José A. Calvache[c–e]

[a] Comité de Anestesia Obstétrica, Sociedad Colombiana de Anestesiología y Reanimación (S.C.A.R.E.). Bogotá, Colombia.
[b] Anestesiología, Clínica Universitaria Colombia. Bogotá, Colombia.
[c] Editor en Jefe, Colombian Journal of Anesthesiology. Bogotá, Colombia.
[d] Departamento de Anestesiología, Universidad del Cauca. Popayán, Colombia.
[e] Department of Anesthesiology, Erasmus MC. Rotterdam, Países Bajos.

Correspondencia: Sociedad Colombiana de Anestesiología y Reanimación (S.C.A.R.E.), carrera 15A # 120-74. Bogotá, Colombia.
E-mail: editorinchief@scare.org.co

Cómo citar este artículo: Guevara J, Calvache JA. et al. The era of point-of-care ultrasound (POCUS) in anesthesiology and perioperative care. Colombian Journal of Anesthesiology. 2025;53:e1167.

INTRODUCCIÓN

La ecografía, como herramienta de diagnóstico médico, ha existido desde 1941, y la ecocardiografía intraoperatoria se describió por primera vez en 1972 (1). Sin embargo, el concepto de ecografía en el punto de atención (POCUS, por sus siglas en inglés de point-of-care ultrasound) tiene un desarrollo mucho más reciente y una definición que aún continúa en construcción (2,3). El POCUS implica el uso de la ecografía junto a la cama del paciente para responder preguntas diagnósticas específicas y para visualizar respuestas fisiológicas —en tiempo real— a diversos tratamientos o intervenciones médicas. En este contexto, este conjunto de técnicas pueden considerarse una extensión del examen físico tradicional o de la monitorización habitual, una evolución, así como una alternativa rápida a estudios de imagen más complejos (4). Con el tiempo, se ha convertido en una herramienta indispensable junto a la cabecera del paciente, con aplicaciones crecientes en diversas especialidades médicas y en el cuidado perioperatorio.

A pesar de que los anestesiólogos han utilizado durante varios años la ecografía como una herramienta muy importante en la realización de bloqueos nerviosos y accesos vasculares, no han adoptado con la misma rapidez el uso perioperatorio más amplio del POCUS, ni lo han convertido aún en una competencia obligatoria para sus residentes y profesionales (5). Aún sabemos muy poco de las estrategias actuales para la enseñanza, las competencias mínimas o requeridas para una práctica apropiada de estas técnicas, y de las estrategias más adecuadas para su diseminación amplia (6).

No obstante, existe un interés creciente por integrar el POCUS en la práctica diaria del anestesiólogo moderno y en el cuidado perioperatorio. Este interés ha sido impulsado por los avances tecnológicos que han permitido desarrollar dispositivos de ultrasonido más portátiles, con mejor calidad de imagen y mayor disponibilidad en diversas áreas del entorno hospitalario. La incorporación del POCUS ofrece importantes beneficios potenciales para los pacientes, siempre que sus aplicaciones sean enfocadas, orientadas a objetivos específicos, fáciles de aprender, rápidas de ejecutar a pie de cama y con alta precisión y fiabilidad. Si bien estas promesas deben ser siempre respaldadas por evidencia científica sólida, diversos estudios han demostrado su utilidad en la evaluación de patologías cardiacas, pulmonares e intraabdominales siempre considerando el mejoramiento de la calidad y seguridad de la atención.

Utilidad y potencialidades del POCUS en anestesiología y cuidado perioperatorio

El POCUS aumenta la sensibilidad y especificidad del examen físico y ayuda a guiar el tratamiento del paciente (2). Permite tomar decisiones clínicas rápidas e informadas que pueden potencialmente revertir el curso de una enfermedad y prevenir la disfunción orgáni-

Read the English version of this article on the journal website www.revcolanest.com.co
Copyright © 2025 Sociedad Colombiana de Anestesiología y Reanimación (S.C.A.R.E.).
Este es un artículo de acceso abierto bajo la licencia CC BY-NC-ND (http://creativecommons.org/licenses/by-nc-nd/4.0/).

ca. Los anestesiólogos pueden beneficiarse del uso de la ecografía en muchos entornos, ya sea preoperatoriamente para ayudar a evaluar la función cardiaca de un paciente o el riesgo de aspiración, o intraoperatoriamente y posoperatoriamente para evaluar las causas de cambios repentinos en el estado hemodinámico o respiratorio (7).

El impacto del POCUS en la toma de decisiones clínicas es significativo. Puede alterar el manejo del paciente, incluyendo cambios en el diagnóstico y la dirección de la administración de inotrópicos, vasopresores y fluidos. Por ejemplo, el POCUS es más eficaz, rápido y preciso para detectar neumotórax, derrames pleurales y consolidaciones en entornos de cuidados críticos que la auscultación torácica o la radiografía de tórax (2). En el manejo de la vía aérea, permite identificar estructuras anatómicas críticas, guiar bloqueos regionales, confirmar con alta precisión la colocación del tubo endotraqueal y asistir en procedimientos como la traqueostomía (8). En la evaluación cardiaca, el FoCUS (Focus cardiac ultrasound) permite valorar de forma rápida y precisa la función cardiaca, identificar derrames pericárdicos y anormalidades valvulares, guiar decisiones terapéuticas en tiempo real y personalizar la anestesia según la condición hemodinámica del paciente (9).

De igual forma, la ecografía pulmonar (LUS, del inglés lung ultrasound) es clave para identificar causas de hipoxia o inestabilidad hemodinámica aguda, como neumotórax o congestión pulmonar, superando en rapidez a otras modalidades diagnósticas (7). El examen FAST (focused assessment with sonography for trauma), ampliamente utilizado en trauma, se adapta eficazmente al contexto posoperatorio para detectar sangrados intraabdominales. Además, la ecografía gástrica permite estimar el contenido y volumen gástrico, optimizando el manejo del riesgo de aspiración y facilitando decisiones anestésicas en pacientes con ayuno incierto (10). En este amplio panorama de aplicaciones, el uso de POCUS en la paciente embarazada cobra especial relevancia, al ofrecer una modalidad no invasiva, segura y accesible para evaluar condiciones maternas y fetales, mejorando la toma de decisiones en contextos de urgencia y en el manejo anestésico obstétrico (11).

Figura 1. Usos potenciales del POCUS en anestesiología, divididos en áreas de diagnóstico y procedimiento.

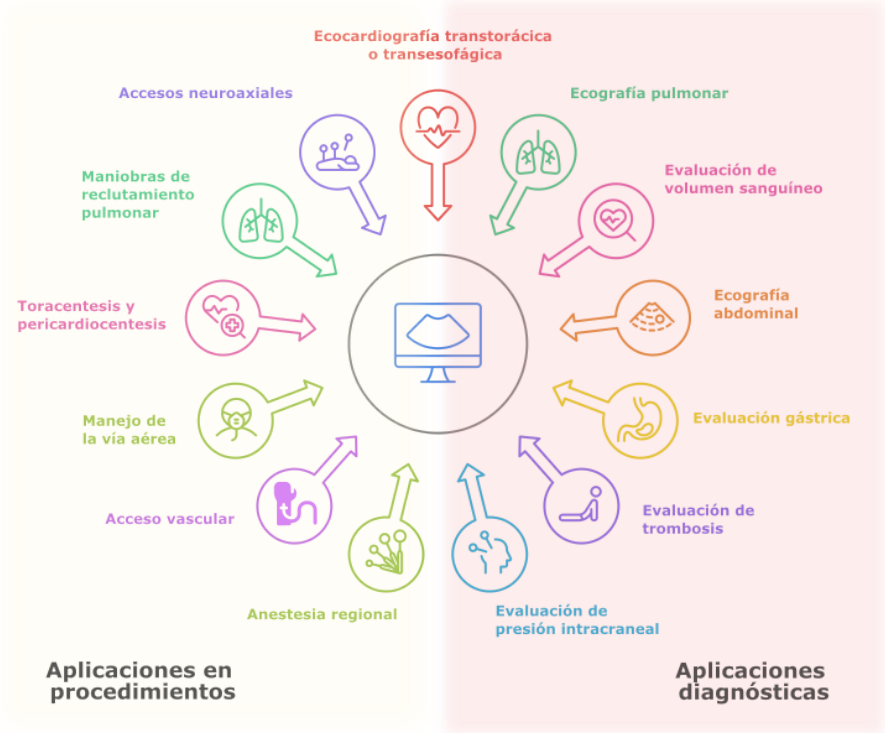

Fuente: Autores, a partir de McCormick et al. (2) y Li et al. (4), con el apoyo de Napkin AI.

Las aplicaciones del POCUS abarcan numerosos protocolos de imagen para un objetivo cada vez mayor de sistemas orgánicos y su uso incluye funciones diagnósticas y de procedimiento (12). Este sinnúmero de aplicaciones continúa en evolución (Figura 1).

Utilidad de POCUS en la paciente obstétrica

Según la Organización Mundial de la Salud, a escala mundial, se estima que en 2023 murieron alrededor de 260.000 mujeres por causas maternas, lo que equivale a más de 700 diarias y aproximadamente una cada dos minutos (13). Aunque la hemorragia sigue siendo la principal causa directa de mortalidad materna en el mundo, seguida por trastornos hipertensivos del embarazo, infecciones obstétricas y abortos inseguros, existen diferencias regionales que resaltan las inequidades en el acceso a la atención materna oportuna en los países de medianos y bajos recursos. En los países de altos ingresos, especialmente en Estados Unidos, las enfermedades cardiovasculares representan la principal causa de mortalidad materna, con un impacto reflejado en el aumento de la morbilidad materna extrema y las admisiones a unidades de cuidado intensivo (14).

La paciente obstétrica representa un desafío para el anestesiólogo debido a diversas características que complejizan su diagnóstico y manejo clínico. En primer lugar, los cambios fisiológicos propios del embarazo constituyen una desviación significativa de la fisiología habitual, generan-

do rangos hemodinámicos que pueden parecer normales durante la gestación, pero que resultan patológicos en otros contextos. Asimismo, esta condición limita la realización de diversas pruebas diagnósticas debido al riesgo potencial de exposición fetal a radiación y a agentes con efectos teratogénicos. Finalmente, la evolución clínica en esta etapa puede ser rápida y dinámica, comprometiendo simultáneamente la vida materna y del feto, lo que restringe el tiempo disponible para implementar un enfoque diagnóstico y terapéutico adecuado.

El uso de POCUS en pacientes embarazadas comenzó a estudiarse con mayor frecuencia en el contexto del acceso al neuroeje, demostrando una mayor eficacia clínica y mejores resultados al reducir las tasas de complicaciones y aumentar la satisfacción de las pacientes (15). Asimismo, su aplicación para la evaluación del contenido gástrico en esta población, con riesgo elevado de aspiración, ha sido ampliamente documentada como una herramienta valiosa para la toma de decisiones en situaciones de emergencia. En años recientes, ha crecido exponencialmente el interés por otras aplicaciones, como la valoración de la vía aérea, el FoCUS y el LUS, evidenciando su utilidad y aplicabilidad en múltiples escenarios de obstetricia crítica, y consolidando al POCUS como una herramienta indispensable para el manejo integral de esta población (11).

En el presente número de Colombian Journal of Anesthesiology, Ghiringhelli, Arzola y Zasso (16) presentan un extenso artículo que, a través de la ilustración de un caso clínico relevante, pone de manifiesto la complejidad y los desafíos que enfrenta el anestesiólogo en su práctica cotidiana. Una paciente con múltiples comorbilidades, con un embarazo altamente deseado, que debutó con síntomas inespecíficos, potencialmente vinculados a diversas patologías de manejo diametralmente distinto y con riesgo de iatrogenia ante un enfoque inadecuado.

La premura y urgencia con la que debe ser llevada a cirugía impiden un diagnóstico completo previo al procedimiento por lo que se requiere la intervención rápida y acertada del anestesiólogo, quien mediante la realización de POCUS, en este caso cardiaco y pulmonar, obtiene datos que enfocan adecuadamente la patología de la paciente y permiten un desenlace satisfactorio para todas las partes. La confirmación posterior de los hallazgos iniciales a la cabecera del paciente por el experto demuestran que si bien el POCUS no busca reemplazar al experto (cardiólogo o radiólogo), sí puede responder a una pregunta clínica claramente definida en el entorno inmediato del paciente, dentro de un marco temporal limitado, con hallazgos fácilmente reconocibles que influyen directamente en la toma de decisiones clínicas (17).

Desafíos futuros y el camino por seguir

A pesar de sus claros beneficios, el POCUS enfrenta barreras que impiden convertirlo en una práctica estándar actual y desafíos para establecer pautas específicas para anestesiología y el cuidado perioperatorio. Los desafíos incluyen el acceso limitado a capacitación, la necesidad de protocolos estandarizados y el alto costo de los equipos, especialmente en entornos de bajos recursos. El desarrollo y mantenimiento de la competencia es un desafío clave para establecer el POCUS como un estándar en la práctica de anestesia.

Actualmente no existe un currículo de ultrasonido estándar para los residentes de anestesiología y los métodos de enseñanza varían ampliamente. Incluso en los programas de formación avanzada en anestesia obstétrica (fellowship) de Estados Unidos y Canadá, solo el 9,5 % incluían una rotación obligatoria en POCUS en 2024 (18). Un estudio canadiense realizado en 2017, que incluyó a directores de programas académicos de posgrado, identificó como principal barrera para la adquisición de conocimientos en POCUS en anestesiología la falta de personal capacitado para su enseñanza (19). En Colombia, el desarrollo de competencias en POCUS dentro de la anestesiología debería estar respaldado por su incorporación en los planes de estudio de pregrado y posgrado, así como en programas de educación continua en el ámbito nacional. La adopción del modelo educativo basado en competencias en los programas de residencia en anestesiología brinda una oportunidad clave para asumir un rol de liderazgo en este campo y avanzar hacia la creación de un programa estructurado de "Fundamentos de ultrasonido" dirigido a residentes, posiblemente liderado por la academia o la Sociedad Colombiana de Anestesiología y Reanimación S.C.A.R.E.

CONCLUSIONES

La integración del POCUS en anestesiología ha transformado la atención perioperatoria, al ofrecer una herramienta no invasiva, portátil y con capacidad de proporcionar información en tiempo real que complementa las técnicas tradicionales y favorece decisiones clínicas más informadas. No obstante, su efectividad depende en gran medida de la experiencia del profesional, lo que resalta la necesidad de una capacitación sólida y continua. Para aprovechar plenamente su potencial, es clave establecer normas de práctica, un lenguaje común entre especialidades y pautas claras de manejo clínico.

Superar los desafíos actuales de implementación del POCUS exige estandarizar la formación, definir protocolos de acreditación y establecer directrices de facturación. La evolución tecnológica, especialmente con la inteligencia artificial y el análisis automatizado de imágenes, representa una oportunidad para mejorar tanto la precisión diagnóstica como la eficiencia en la enseñanza. Abordar estos aspectos permitirá una integración más robusta del POCUS en la práctica anestésica, contribuyendo a una atención más segura, eficiente y centrada en el paciente.

Uso de la inteligencia artificial generativa

La figura 1 fue realizada con la herramienta de inteligencia artificial Napkin AI.

Conflictos de interés

JAC es el Editor en Jefe de la Colombian Journal of Anesthesiology.

Financiación

Ninguna declarada por los autores.

REFERENCIAS

1. Johnson ML, Holmes JH, Spangler RD, Paton BC. Usefulness of echocardiography in patients undergoing mitral valve surgery. J Thorac Cardiovasc Surg. 1972;64:922-34. https://doi.org/10.1016/S0022-5223(19)39821-6

2. McCormick TJ, Miller EC, Chen R, Naik VN. Acquiring and maintaining point-of-care ultrasound (POCUS) competence for anesthesiologists. Can J Anaesth. 2018;65:427-36. https://doi.org/10.1007/s12630-018-1049-7.

3. Arzola C. Point-of-care ultrasonography for anesthesiologists. Colombian Journal of Anesthesiology. 2015;43:261-2. https://doi.org/10.1097/01819236-201543040-00001

4. Li L, Yong RJ, Kaye AD, Urman RD. Perioperative point of care ultrasound (POCUS) for anesthesiologists: an overview. Curr Pain Headache Rep. 2020;24:20. https://doi.org/10.1007/s11916-020-0847-0.

5. Novitch M, Prabhakar A, Siddaiah H, Sudbury AJ, Kaye RJ, Wilson KE, et al. Point of care ultrasound for the clinical anesthesiologist. Best Pract Res Clin Anaesthesiol. 2019;33:433-46. https://doi.org/10.1016/j.bpa.2019.06.003.

6. Wynne L. Perioperative point-of-care ultrasound (POCUS) for anaesthetists: Is it time to introduce formal training? Br J Hosp Med (Lond). 2024;85:1-3. https://doi.org/10.12968/hmed.2024.0398.

7. Park Y, Han J, Leikin S, Díaz-Gómez JL. Essential point-of-care ultrasound insights for 2024. Semin Ultrasound CT MR. 2024;45:22-8. https://doi.org/10.1053/j.sult.2023.12.004.

8. Zamudio M, Berrío FC, Escobar DP. Ultrasound identification of the cricothyroid membrane. Systematic review and meta-analysis. Colombian Journal of Anesthesiology. 2023;51. https://doi.org/10.5554/22562087.e1071.

9. Via G, Hussain A, Wells M, Reardon R, ElBarbary M, Noble VE, et al. International evidence-based recommendations for focused cardiac ultrasound. J Am Soc Echocardiogr. 2014;27:683.e1-683.e33. https://doi.org/10.1016/j.echo.2014.05.001.

10. Van de Putte P, Perlas A. Ultrasound assessment of gastric content and volume. Br J Anaesth. 2014;113:12-22. https://doi.org/10.1093/bja/aeu151.

11. Van der Zande JA, Rijs K, Shamshirsaz AA, Soliman H, Franx A, Kauling RM, et al. The role of point-of-care ultrasound (POCUS) in maternal medicine. Best Pract Res Clin Obstet Gynaecol. 2025;100:102599. https://doi.org/10.1016/j.bpobgyn.2025.102599.

12. Quintana JE. Ultrasound for anesthesiologists. Colombian Journal of Anesthesiology. 2014;42:33-6. https://doi.org/10.1016/j.rcae.2013.09.009

13. World Health Organization. Trends in maternal mortality estimates 2000 to 2023: estimates by WHO, UNICEF, UNFPA, World Bank Group and UNDESA/Population Division. Geneva: WHO; 2025.

14. Martins JG, Waller J, Horgan R, Kawakita T, Kanaan C, Abuhamad A, et al. Point-of-care ultrasound in critical care obstetrics: A scoping review of the current evidence. J Ultrasound Med. 2024;43:951-65. https://doi.org/10.1002/jum.16425.

15. Aleshi P, Ortner CM, Butwick AJ. Point-of-care ultrasound in obstetric anesthesia clinical practice. Curr Opin Anaesthesiol. 2025;38:202-7. https://doi.org/10.1097/ACO.0000000000001501.

16. Ghiringhelli JP, Arzola C, Zasso F. Disnea en el embarazo. ¿Puede el POCUS cambiar el paradigma/enfoque diagnóstico?. Colombian Journal of Anesthesioloy. 2025;53:e1169. https://doi.org/10.5554/22562087.e1169

17. Van de Putte P, Vernieuwe L, Bouchez S. Point-of-care ultrasound in pregnancy: gastric, airway, neuraxial, cardiorespiratory. Curr Opin Anaesthesiol. 2020;33:277-83. https://doi.org/10.1097/ACO.0000000000000846.

18. Barrera Ramírez J, Chen XX, Ludwig N, Singh IS, Sebbag I. Point-of-care ultrasonography (POCUS) in obstetric anesthesia fellowship training: survey of North American programs. Braz J Anesthesiol. 2024;74:844547. https://doi.org/10.1016/j.bjane.2024.844547.

19. Mok D, Schwarz SKW, Rondi K. Point-of-care ultrasonography in Canadian anesthesiology residency programs: a national survey of program directors. Can J Anaesth. 2017;64:1023-36. https://doi.org/10.1007/s12630-017-0935-8.