



Revista Colombiana de Anestesiología

Colombian Journal of Anesthesiology

www.revcolanest.com.co



Reporte de caso

La confusión entre asma y estenosis subglótica puede causar un evento adverso en la intubación. Reporte de un caso



Gilberto Marrugo-Pardo^{a,b,*} y Maria Camila Villalobos-Aguirre^a

^a Unidad de Otorrinolaringología, Facultad de Medicina, Universidad Nacional de Colombia, Bogotá, Colombia

^b Fundación Hospital de la Misericordia, Bogotá, Colombia

INFORMACIÓN DEL ARTÍCULO

Historia del artículo:

Recibido el 13 de diciembre de 2016

Aceptado el 21 de julio de 2017

On-line el 26 de noviembre de 2017

Palabras clave:

Asma

Espirometría

Laringostenosis

Ruidos respiratorios

Informe de caso

R E S U M E N

Las sibilancias y el estridor son un motivo de consulta frecuente, así como el diagnóstico de asma. Los casos de asma sin respuesta clínica al tratamiento deben ser estudiados con pruebas adicionales para realizar diagnósticos diferenciales. Presentamos un caso clínico que resalta la importancia de que todo el equipo quirúrgico conozca e interprete correctamente las pruebas de función pulmonar.

Presentamos el caso de una adolescente de 13 años llevada a cirugía para corrección de una perforación timpánica derecha, con antecedente de asma inducida por ejercicio de difícil control. Al momento de la intubación se encontró una estenosis laríngea grado III de Cotton que fue necesario intervenir antes de realizar la cirugía programada. Resaltamos la importancia del trabajo interdisciplinario en la evaluación de estos pacientes.

© 2017 Sociedad Colombiana de Anestesiología y Reanimación. Publicado por Elsevier España, S.L.U. Este es un artículo Open Access bajo la licencia CC BY-NC-ND (<http://creativecommons.org/licenses/by-nc-nd/4.0/>).

The confusion between asthma and subglottic stenosis can cause an adverse event during intubation. A case report

A B S T R A C T

Wheezing and stridor are a frequent reason for consultation, as well as the diagnosis of asthma. Any cases of asthma with failed clinical response to treatment should undergo additional testing leading to differential diagnoses. The case herein presented emphasizes the importance of having a knowledgeable surgical team that interprets lung function tests correctly.

This is a case of a 13-year-old girl who underwent corrective surgery of a right tympanic perforation, with a history of difficult to control exercise-induced asthma. At the time of

Keywords:

Asthma

Spirometry

Laryngostenosis

Respiratory sounds

Case report

* Autor para correspondencia. Unidad de Otorrinolaringología, Facultad de Medicina, Universidad Nacional de Colombia, Carrera 45 #26-85. Bogotá, Colombia.

Correo electrónico: gemarrugop@unal.edu.co (G. Marrugo-Pardo).

<https://doi.org/10.1016/j.rca.2017.07.010>

0120-3347/© 2017 Sociedad Colombiana de Anestesiología y Reanimación. Publicado por Elsevier España, S.L.U. Este es un artículo Open Access bajo la licencia CC BY-NC-ND (<http://creativecommons.org/licenses/by-nc-nd/4.0/>).

intubation, Cotton's grade III laryngeal stenosis was identified that required intervention prior to the scheduled procedure. Emphasis shall be placed on the importance of interdisciplinary work when evaluating these patients.

© 2017 Sociedad Colombiana de Anestesiología y Reanimación. Published by Elsevier España, S.L.U. This is an open access article under the CC BY-NC-ND license (<http://creativecommons.org/licenses/by-nc-nd/4.0/>).

Introducción

Las sibilancias se definen como un sonido continuo, de duración mayor de 0,25 segundos, producido por la oscilación de las paredes de la vía aérea en oposición. Puede ser inspiratorio o espiratorio, y se genera por la estrechez de la vía aérea. El estridor es un sonido de alta frecuencia causado por la turbulencia del aire en la vía aérea superior. Aunque son clínicamente diferentes, es frecuente que sean confundidos.

Una de las causas del estridor es la estenosis laringotraqueal, que se genera por una estrechez anormal en algún lugar entre la glotis y la carina. Antes de 1960, se trataba de una etiología congénita; sin embargo, con el aumento de la intubación orotraqueal la incidencia aumentó del 0,9%¹ al 24,5%². La causa benigna más frecuente es la intubación traqueal, y la causa maligna más frecuente es el carcinoma escamocelular. El factor más aceptado en relación con la estenosis posterior a intubación endotraqueal es la duración de la misma. Si bien existe evidencia de su importancia, la presencia de casos con intubaciones endotraqueales cortas sugiere que las lesiones laríngeas hacen parte de un fenómeno multifactorial, involucrando factores del paciente y de la intubación en sí misma³.

Por otro lado, las sibilancias secundarias a la broncoconstricción inducida por ejercicio son el primer indicador de exacerbación de asma y el último en resolver⁴, y en un paciente asmático debe hacerse un diagnóstico diferencial entre síntomas inspiratorios durante el ejercicio, típicamente producidos al final del ejercicio, y asma inducida por ejercicio, cuyos síntomas inician entre 3 y 15 min posterior a terminar el ejercicio. Finalmente, no debe olvidarse la posibilidad de obstrucción laríngea inducida por ejercicio, asociada a la aducción de cuerdas vocales como fenómeno secundario⁵.

Dentro del estudio del asma, la curva flujo volumen evidencia cambios altamente sugestivos, aunque es una causa rara de disnea y sibilancias durante el ejercicio. Sin embargo, sin una sospecha clínica, los síntomas pueden confundirse con asma. La demora en el diagnóstico puede generar mayor morbilidad⁶.

Las pruebas de función pulmonar son útiles dentro del diagnóstico de síntomas respiratorios inexplicados y en el monitoreo de pacientes con enfermedad respiratoria conocida. En términos generales, se considera que los pacientes mayores de 5 años son capaces de cooperar para la adecuada realización del procedimiento. Una relación C_{VF} < 70% en adultos y < 80% en niños sugiere patología obstructiva, y debe evaluarse la respuesta al broncodilatador. Si esta es mayor al 12% entre 5 y 18 años, o mayor del 12% y > 200 ml en adultos, puede considerarse una obstrucción reversible, sugestiva de asma. Por otro lado, si esto no se cumple, debe sospecharse una obstrucción irreversible y evaluar los diagnósticos

diferenciales⁷. En aquellos casos en los que la curva flujo volumen se encuentra aplanada, la causa más frecuente es el esfuerzo submáximo; sin embargo, debe considerarse la obstrucción de la vía aérea central o superior^{8,9}.

Clásicamente se ha utilizado el índice de Empey¹⁰ para evaluar la obstrucción de la vía aérea a través de espirometría. En esta, se toma la razón entre VEF1 (ml) y PEF (l/min); si la razón es mayor a 10, se considera una evidencia de estenosis laringotraqueal.

El adecuado diagnóstico de patologías respiratorias altas o bajas se considera de vital importancia en el escenario prequirúrgico, previniendo así casos de vía aérea difícil no esperados, preparando al equipo quirúrgico y optimizando los resultados para el paciente.

Caso clínico

Presentamos el caso de una paciente femenina de 13 años con antecedente de un ductus arterioso persistente corregido quirúrgicamente a los 7 días de vida, sin requerimiento de intubación orotraqueal posterior al procedimiento. Adicionalmente, antecedente de asma en manejo con beta-agonistas y esteroides inhalados, con persistencia de los síntomas con el ejercicio, en seguimiento por neumología. Consultó a la unidad de Otorrinolaringología de la Fundación Hospital de la Misericordia por hipoacusia y episodios de otitis media a repetición durante la niñez, donde se evidenció una perforación timpánica subtotal derecha, y fue programada para timpanoplastia tipo I de forma ambulatoria. Durante la valoración preanestésica se consideró candidata para cirugía, ASA II por antecedente de asma, y se recomendó continuar manejo para el mismo. Posterior a la inducción anestésica, se reportó una dificultad para intubación con tubo orotraqueal #6,0 con neumotaponador, con evidencia durante la laringoscopia de estenosis concéntrica de la subglotis, por lo que se procedió a intubar con tubo #4,0 con neumotaponador, y dado que se encontraba en un hospital de alta complejidad, fue llevada a microendoscopia laríngea y broncoscopia en el mismo tiempo quirúrgico, evidenciando una estenosis subglótica concéntrica Cotton-Myer III¹¹, comprometiendo el 70% de la luz subglótica (fig. 1), que requirió dilatación de la laringe e infiltración con mitomicina y triamcinolona, según protocolo institucional (fig. 2). Se revisó la espirometría prequirúrgica, evidenciando una curva con un discreto aplanamiento del pico espiratorio, con reporte de todos los parámetros dentro de la normalidad, a excepción de un PEF del 60%, con una baja respuesta a los beta-2-agonistas (fig. 3).

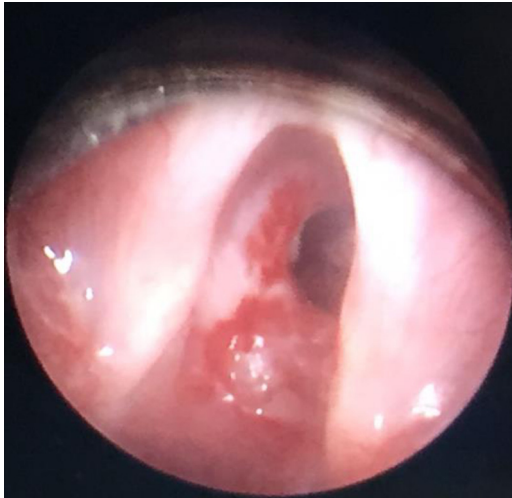


Figura 1 – Estenosis subglótica Cotton-Myer III.

Fuente: Autores.

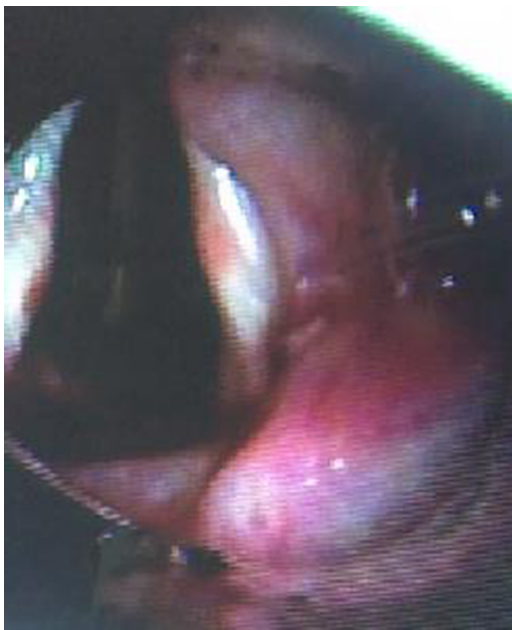

Figura 2 – Estenosis subglótica posterior a dilatación.

Fuente: Autores.

Discusión

La Sociedad Torácica Británica¹² recomienda que, a menos que un diagnóstico alternativo sea más probable, los pacientes con síntomas sugestivos de asma deben iniciar manejo médico y debe ampliarse el estudio si la respuesta es mala.

Al evaluar clínicamente los diagnósticos diferenciales, la obstrucción de la vía aérea superior generalmente cursa con estridor, a diferencia del asma, que cursa con sibilancias. Sin embargo, en algunos casos puede no ser diferenciado y, asociado a la disnea y síntomas con el ejercicio, confundirse con el diagnóstico de asma. La obstrucción de la vía aérea superior puede ser causada por alteración de la movilidad de cuerdas vocales (parálisis, movimiento paradójico), anomalías congénitas como membranas laríngeas o compresiones

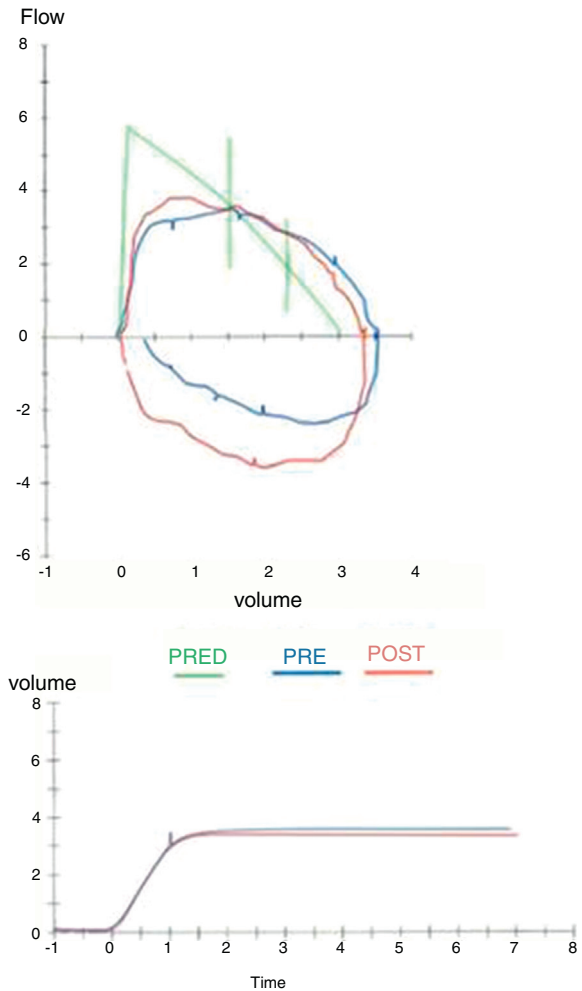


Figura 3 – Espirometría pre y posbroncodilatador.

Fuente: Autores.

vasculares, por estenosis subglótica por cualquiera de sus causas, por masas o compresiones a nivel subglótico o traqueal. Se debe tener en cuenta que el reflujo gastroesofágico es una de las enfermedades más frecuentemente asociadas a un mal diagnóstico de asma.

Si bien el diagnóstico diferencial puede hacerse con relativa facilidad utilizando la curva flujo-volumen, también son de utilidad el índice de Empey¹¹ y el índice de desproporción espiratoria¹³ ($VEF1[l]/PEFR[l-s] \times 100$), este último con una alta especificidad y sensibilidad, con resultado > 50 , para el diagnóstico de estenosis laringotraqueal.

Este es un caso de diagnóstico de asma refractario al manejo con espirometría sin una curva típica en caja sugestiva de estenosis subglótica. Se considera que los valores de la espirometría reportados como normales se debían al gran esfuerzo muscular que la paciente era capaz de ejercer gracias a su tamaño corporal, alcanzando niveles cercanos a la normalidad, con repercusión exclusivamente en el PEF, lo que pudo dificultar el diagnóstico acertado. El índice de desproporción espiratoria calculado en este caso es de 50,4, lo que indica una alta sospecha de estenosis laringotraqueal. A pesar de su difícil interpretación, los hallazgos de la espirometría

podieron haber sugerido el diagnóstico, permitiendo realizar estudios adicionales de la vía aérea, previniendo así las posibles complicaciones de una vía aérea difícil y del tratamiento quirúrgico realizado de urgencia, por lo que consideramos de suma importancia que todo el equipo quirúrgico realice una adecuada interpretación de las pruebas funcionales pulmonares durante la valoración preanestésica y prequirúrgica, en todos los pacientes con diagnóstico de asma.

Conclusiones

El retraso en el diagnóstico de la estenosis laringotraqueal puede afectar hasta al 10% de los pacientes, aumentando la morbilidad respiratoria y el riesgo de falla respiratoria¹⁴. A pesar de ser una patología de baja frecuencia en la población general, este caso nos recuerda que debe ser sospechada ante el diagnóstico de asma refractaria al manejo, y es deber de todo el equipo quirúrgico tener conocimiento de la interpretación de la espirometría para identificar de forma temprana casos de estenosis laringotraqueal y prevenir complicaciones tanto anestésicas como quirúrgicas asociadas. Los autores consideran, acorde a lo propuesto por la Sociedad Torácica Británica¹², que todo paciente con cualquier duda en el diagnóstico de asma, y aún más en asma inducida por ejercicio y con antecedente de intubación previa, requiere una valoración del movimiento de sus cuerdas vocales y la patencia de la subglotis. La valoración preoperatoria juiciosa debe incluir este aspecto. En este caso en particular se trataron las dos patologías simultáneamente, dado que se encontraba en un hospital pediátrico de alta complejidad, mientras que en otro ambiente hubiese podido conllevar una seria complicación.

Responsabilidades éticas

Protección de personas y animales. Los autores declaran que para esta investigación no se han realizado experimentos en seres humanos ni en animales.

Confidencialidad de los datos. Los autores declaran que en este artículo no aparecen datos de pacientes.

Derecho a la privacidad y consentimiento informado. Los autores declaran que en este artículo no aparecen datos de pacientes.

Financiación

No existe participación de un ente en financiación o producción de esta publicación.

Conflicto de intereses

Los autores no declaran conflicto de intereses.

REFERENCIAS

1. Wiel E, Vilette B, Darras JA, Sherpereel P, Leclerc F. Laryngotracheal stenosis in children after intubation. Report of five cases. *Paediatr Anaesth*. 1997;415-9.
2. Sherman JM, Lowitt S, Stophenson C, Ironson G. Factors influencing acquired subglottic stenosis in infants. *J Pediatr*. 1986;109:322-7.
3. Manica D, Schweiger C, Cauduro P, Kuhl G, Antonacci P. Association between length of intubation and subglottic stenosis in children. *Laryngoscope*. 2013;123:1049-54.
4. Randolph C. Pediatric exercise-induced bronchoconstriction: Contemporary developments in epidemiology, pathogenesis, presentation, diagnosis and therapy. *Curr Allergy Asthma Rep*. 2013;13:662-71.
5. Røksund OD, Heimdal JH, Olofsson J, Maat RC, Halvorsen T. Larynx during exercise: The unexplored bottleneck of the airways. *Eur Arch Otorhinolaryngol*. 2015;272:2101-9.
6. Mokoka MC, Ullah K, Curran DR, O'Connor TM. Rare causes of persistent wheeze that mimic poorly controlled asthma. *BMJ Case Rep*. 2013, <http://dx.doi.org/10.1136/bcr-2013-201100>
7. Johnson J, Theurer WA. Stepwise approach to the interpretation of pulmonary function tests. *Am Fam Physician*. 2014;89:359-66.
8. Modrykamien AM, Gudavalli R, McCarthy K, Liu X, Stoller JK. Detection of upper airway obstruction with spirometry results and the flow-volume loop: A comparison of quantitative and visual inspection criteria. *Respir Care*. 2009;54:474-9.
9. He X-O, d'Urzo A, Jugovic P, Jhirad R, Sehgal P, Lily E. Differences in spirometry interpretation algorithms: Influence on decision making among primary-care physicians. *NPJ Prim Care Respir Med*. 2015;25:15008.
10. Empey DW. Assessment of upper airway obstruction. *Br Med J*. 1972;3:503-5.
11. Myer CM 3rd, O'Connor DM, Cotton RT. Proposed grading system for subglottic stenosis based on endotracheal tube sizes. *Ann Otol Rhinol Laryngol*. 1994;103 4 Pt 1:319-23.
12. British Guideline on the Management of Asthma. A national clinical guideline. British Thoracic Society, 2016.
13. Nunn AC, Nouraei SAR, Jeremy P, Sandhu GS, Nouraei SAR. Not always asthma: Clinical and legal consequences of delayed diagnosis of laryngotracheal stenosis. *Case Rep Otolaryngol*. 2014;2014:325048.
14. Nouraei SA, Nouraei SM, Patel A, Murphy K, Giussani DA, Koury EF, et al. Diagnosis of laryngotracheal stenosis from routine pulmonary physiology using the expiratory disproportion index. *Laryngoscope*. 2013;123:3099-104.