



## Anestesia para corrección intraútero de mielomeningocele: Primera experiencia exitosa en Perú. Reporte de caso

### Anesthesia for intrauterine myelomeningocele correction: first successful experience in Peru. Case report

**Palabras clave:** Relajación, Anestesia, Mielomeningocele, Informes de Casos, Perú

**Keywords:** Relaxation, Anesthesia, Meningomyelocele, Case Reports, Peru

Marjorie Lisseth Calderón-Lozano<sup>a</sup>, Pedro Saldaña-Montes<sup>a</sup>, Renato Moreno-Gonzales<sup>a</sup>, Walter R. Ventura-Laveriano<sup>b</sup>

<sup>a</sup> Departamento de Anestesiología, Analgesia y Reanimación, Instituto Nacional Materno Perinatal, Lima, Perú

<sup>b</sup> Instituto Nacional Materno Perinatal. Lima, Perú.

#### Resumen

**Introducción:** En los embarazos con diagnóstico de Mielomeningocele fetal, los estudios han demostrado que la corrección prenatal conlleva a mejores resultados en la infancia que la corrección postnatal, requiriendo menos derivaciones ventrículo peritoneales y mejor función motora de miembros inferiores. Sin embargo se incrementa la morbilidad materna, el riesgo de dehiscencia de histerorraña, ruptura uterina secundaria a la histerotomía y la necesidad de parto por cesárea.

El presente reporte de caso es la primera experiencia exitosa de reparación intraútero de MMC en Perú.

**Presentación del caso:** Describimos el caso de una primigesta de 25 semanas de gestación, con diagnóstico de malformación fetal (Mielomeningocele y Síndrome de Arnold Chiari II) en quien se realizó una corrección intraútero del defecto neural y cuya técnica anestésica fue anestesia general más analgesia epidural.

**Conclusiones:** El uso de anestesia total intravenosa asociado a la infusión de nitroglicerina para la relajación uterina, la infusión de etilefrina para mantener la estabilidad hemodinámica materna y el adecuado manejo del dolor postoperatorio vía epidural fue exitoso en este caso.

#### Abstract

**Introduction:** In pregnancies with a diagnosis of fetal myelomeningocele (MMC), studies have shown that prenatal correction, as compared with postnatal correction, results in better outcomes in infancy, requiring less ventriculoperitoneal shunts, and resulting in improved motor function of the lower limbs. However, maternal morbidity, the risk of uterine repair dehiscence, uterine rupture secondary to hysterotomy, and the need for cesarean section are all increased. This case report is the first successful experience of intrauterine repair of a MMC in Peru.

Cómo citar este artículo: Calderón-Lozano ML, Saldaña-Montes P, Moreno-Gonzales R, Ventura-Laveriano WR. Anesthesia for intrauterine myelomeningocele correction: first successful experience in Peru. Case report. Colombian Journal of Anesthesiology. 2018;46:336-340.

Read the English version of this article on the journal website [www.revcolanest.com.co](http://www.revcolanest.com.co).

Copyright © 2018 Sociedad Colombiana de Anestesiología y Reanimación (S.C.A.R.E.). Published by Wolters Kluwer. This is an open access article under the CC BY-NC-ND license (<http://creativecommons.org/licenses/by-nc-nd/4.0/>).

Correspondencia: Av. Miroquesada 941. Departamento de Anestesiología, Analgesia y Reanimación. Instituto Nacional Materno Perinatal. Lima, Perú. Correo electrónico: [marjorie\\_163@hotmail.com](mailto:marjorie_163@hotmail.com)

Colombian Journal of Anesthesiology (2018) 46:4

<http://dx.doi.org/10.1097/CJ9.0000000000000066>

**Case presentation:** We describe the case of a primigravida at 25 weeks of gestation with a diagnosis of fetal malformation (MMC and Arnold Chiari II syndrome) taken to intrauterine correction of the neural tube defect under general anesthesia plus epidural analgesia.

**Conclusions:** The use of total intravenous anaesthesia associated with nitroglycerine infusion for uterine relaxation, ethylephrine infusion to maintain maternal haemodynamic stability, and adequate postoperative pain management with epidural analgesia was successful in this case.

## Introducción

El Mielomeningocele (MMC), es la forma más común y severa de espina bífida que afecta aproximadamente de 1 a 10 por cada 1000 nacidos vivos (NV) en el mundo. Este defecto congénito, ocurre alrededor de la 4<sup>o</sup> semana de gestación y se caracteriza por el cierre incompleto del tubo neural, esto conlleva a que las fibras nerviosas estén en contacto directo con el líquido amniótico y en constante roce con las paredes del útero.<sup>1-3</sup>

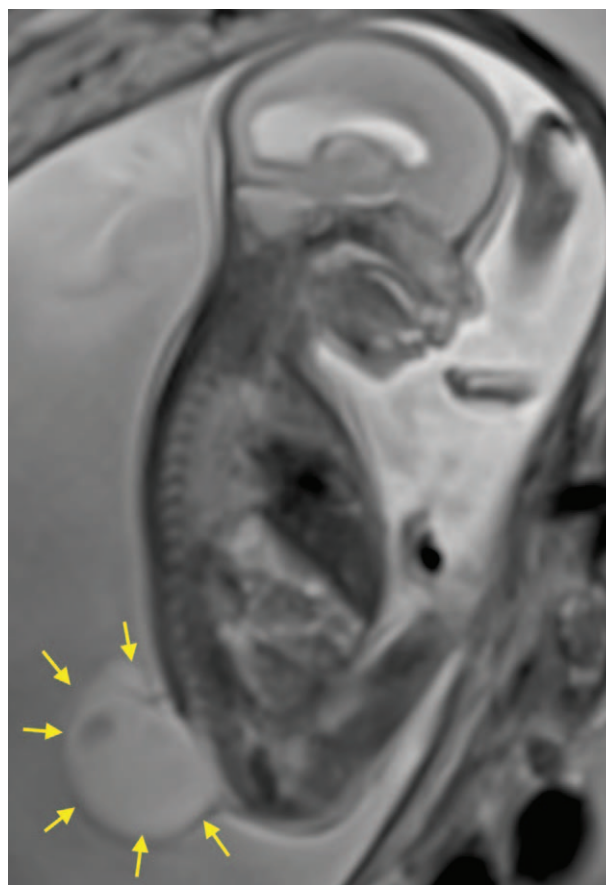
Existen múltiples complicaciones que repercuten en el paciente con MMC, tales como: hidrocefalia, compromiso motor de miembros inferiores y disfunción vesical e intestinal; anomalías ortopédicas, neurocognitivas y relacionadas a la malformación de Chiari tipo II; así como cambios emocionales y sociales.<sup>2,4</sup>

Con el auge de la cirugía fetal, la reparación intraútero del MMC surgió como una alternativa para limitar el daño y las complicaciones de éste.<sup>5</sup> En el año 2003, se puso en marcha la ejecución del estudio MOMS, (Management of Mielomeningocele Study) cuyo objetivo fue comparar los resultados de la reparación intraútero con la reparación convencional postnatal durante un periodo de ocho años. Los resultados demostraron que la cirugía prenatal reducía la necesidad de derivaciones de líquido cefalorraquídeo, obtenía mejor desarrollo de la función motora, y disminuía la herniación del tronco cerebral. Sin embargo, también se asoció con un mayor riesgo de parto pretérmino y dehiscencia uterina durante la cesárea.<sup>6</sup>

El avance en la cirugía fetal, abre las puertas a un nuevo reto para el anestesiólogo, donde su rol es crucial para el éxito de la cirugía. El presente reporte de caso es la primera experiencia exitosa de reparación intraútero de MMC en Perú.

## Presentación del caso

Primigesta de 27 años de edad y 25 semanas de edad gestacional, con el diagnóstico de feto con espina bífida abierta (MMC), ventriculomegalia y síndrome de Arnold Chiari II, programada para corrección intraútero de MMC. En la **Figura 1**, se puede apreciar la RMN donde se evidencia la extensa lesión vertebral fetal. Paciente sin antecedentes personales de relevancia, a la evaluación del estado físico:



**Figura 1.** Resonancia magnética nuclear fetal mostrando la extensa lesión vertebral.

Fuente: Autores.

ASA II, peso: 84 Kg; talla: 169 cm; IMC: 29; presión arterial (PA): 110/70 mmHg; frecuencia cardiaca (FC): 74/min; sin predictores de vía aérea difícil, ni hallazgos patológicos cardiopulmonares. Exámenes de laboratorio: Hemoglobina: 12.3 g/dl., Tiempo de Protrombina: 11.5 segundos, Tiempo parcial de Tromboplastina: 26.2 segundos, Fibrinógeno: 310 mg/dl., Recuento de plaquetas: 234000/mm<sup>3</sup>. Se explica a la paciente y al esposo las técnicas anestésicas y luego de mencionarle los riesgos y beneficios de éstas, se considera la colocación de catéter epidural para manejo de dolor postoperatorio, seguido de anestesia general endovenosa, previo consentimiento firmado.

En sala de operaciones, se usó manta térmica, se canalizó una vía periférica N° 18 en el brazo izquierdo y se administró 50 mg de ranitidina, 10 mg de metoclopramida y 2 g de cefazolina, inmediatamente se canalizó una segunda vía endovenosa N° 16 en el mismo brazo. Se realizó monitorización ASA básica con preparación de equipo de vía aérea difícil y sonda de aspiración. Enseguida se colocó a la paciente en posición decúbito lateral izquierdo, previa asepsia y antisepsia se ubicó el espacio epidural a 5 cm de la piel, usando aguja Tuohy N° 18 y con técnica de pérdida de resistencia intermitente con aire a nivel intervertebral L2-L3. Se procedió a pasar el

catéter epidural multiorificio N° 20. Se realizó dosis de prueba con 3 ml de lidocaína al 2% con epinefrina 1 en 200000 cuyo resultado fue negativo.

Posteriormente, se posicionó a la paciente en decúbito supino y se inició la infusión de remifentanilo a 1.5 ng/ml concentración en sitio efecto (Ce) vía TCI (target control infusion). Previa asepsia y antisepsia, e infiltración de anestésico local, se colocó un catéter arterial en la arteria radial derecha. Previa preoxigenación se procedió a la inducción de secuencia rápida, con 5 ng/ml remifentanilo Ce vía TCI, 4 ug/ml propofol Ce vía TCI y 1 mg/kg de rocuronio, se realizó maniobra de Sellick, lográndose la intubación al primer intento, sin cambios importantes en los parámetros hemodinámicos. Se programó la infusión de remifentanilo y propofol, para alcanzar un Índice Bispectral (BIS) entre 40- 60, y parámetros hemodinámicos con una fluctuación menor al 20% con respecto a los valores iniciales. La infusión de remifentanilo se utilizó a su vez para lograr anestesia fetal por vía transplacentaria. Se inició la cirugía sin interrecurrencias, y al momento de la exposición uterina para acceder al feto se utilizó una infusión de nitroglicerina que varió desde 1 ug/kg/min hasta un máximo de 6 ug/kg/min para favorecer la relajación uterina y permitir la neurorrafia por parte del neurocirujano, como se puede apreciar en la [Figura 2](#). Se infundió etilefrina a dosis de 2.5-5 ug/kg/min para mantener una PA sistólica > 90 mmHg y una PA media > 60 mmHg, y la infusión de cristaloides fue de 20 ml/hora. Al término de la

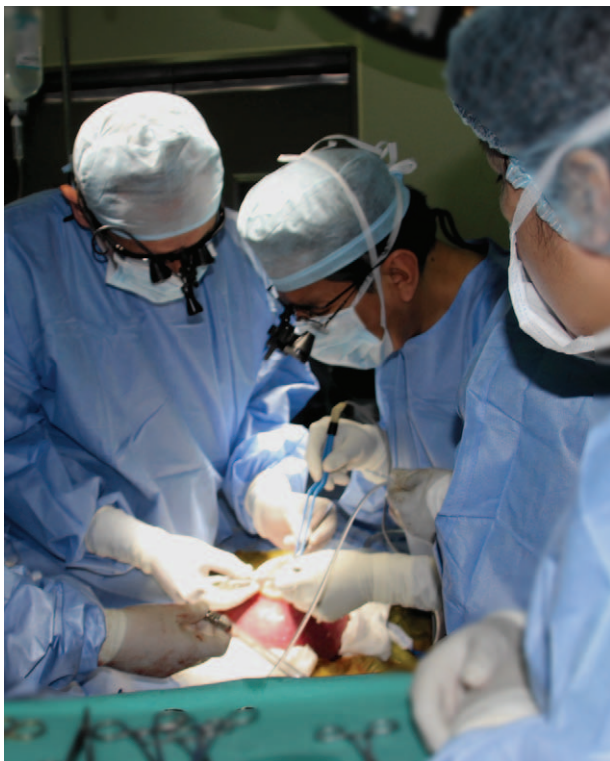

Figura 2. Adecuada relajación uterina que permite la neurorrafia. Fuente: Autores.

histerorrafia se suspendió la infusión de nitroglicerina y se administró 6.75 mg de atosibán en bolo, seguido de una infusión a 300 ug/min. Al finalizar la cirugía se administró bupivacaína al 0,125% más fentanilo 50 ug en un volumen total de 16 cc por el catéter epidural. Se complementó la analgesia con la administración de 2 g de metamizol vía endovenosa y se procedió a la extubación de la paciente, previa reversión con neostigmina y atropina, con recuperación total del bloqueo neuromuscular.

La cirugía transcurrió sin incidencias. Se manejó la analgesia postoperatoria con infusión continua peridural de bupivacaína y fentanilo, y manejo tocolítico durante las primeras 48 horas, la paciente permaneció los primeros tres días postoperatorios en la Unidad de Cuidados Intensivos (UCI) con el uso de medias de compresión neumática intermitente para prevenir eventos tromboembólicos, luego fue trasladada a hospitalización donde permaneció hasta el alta al séptimo día postoperatorio. No se reportaron complicaciones postoperatorias. Los exámenes de laboratorio al alta: Hemoglobina: 12 g/dl., Tiempo de Protrombina: 11 segundos, Tiempo parcial de Tromboplastina: 26 segundos, Fibrinógeno: 387 mg/dl., Recuento de plaquetas: 230000/mm<sup>3</sup>.

La paciente reingresó a las 37 semanas de gestación para una cesárea electiva, mediante una técnica espinal-epidural; sin complicaciones intraoperatorias, ni postoperatorias; obteniéndose un recién nacido adecuado para la edad gestacional, con un peso de 2879 gramos, Apgar 8 y 9, al primer y quinto minuto respectivamente. En la [Figura 3](#) se puede apreciar al neonato con la columna completamente cicatrizada. La evaluación del recién nacido por neurología pediátrica a las 24 horas reveló que no había hidrocefalia, así como tampoco malformación de Arnold Chiari II. Hubo discretos movimientos de extremidades inferiores.

### Discusión

La incidencia exacta de defectos del tubo neural (DTN) en nuestro país es desconocida. Tarqui-Mamani y col.,



Figura 3. Recién nacido con la columna completamente cicatrizada. Fuente: Autores.



describieron una tasa de incidencia global hospitalaria (TIG) de DTN en los años (2001 al 2005) en el Instituto Nacional Materno Perinatal (INMP) de Lima Perú de 13,6 por cada 10 000 nacidos vivos (NV) y la forma de espina bífida más frecuente fue el MMC con una TIG de 7,4 por cada 10 000 NV.<sup>7</sup> tras la intervención a nivel nacional de la fortificación de la harina de trigo con ácido fólico la TIG de DTN y MMC disminuyó a 8,73 y 6,0 por cada 10 000 NV respectivamente en el periodo 2006-2010.<sup>8</sup>

En el estudio MOMS, además de los beneficios obtenidos en el neonato con la reparación prenatal, se halló que había un incremento de la morbilidad materna, el riesgo de dehiscencia de histerorrafia, ruptura uterina secundaria a la histerotomía y la necesidad de parto por cesárea en todos los embarazos siguientes.<sup>9</sup> Es por esto que la valoración de riesgo beneficio debe individualizarse, tomando en cuenta las consideraciones de todas las especialidades involucradas así como de la propia paciente.

Un punto importante es la necesidad de relajación uterina que permita condiciones quirúrgicas óptimas y mantenga la perfusión útero-placentaria de forma adecuada. Hay que recordar que la anestesia neuroaxial no proporciona relajación uterina.

En condiciones normales el músculo uterino se contrae en respuesta al estímulo. Esta contractibilidad miometrial se ve inhibida por canales de potasio sensibles a calcio modulado por anestésicos volátiles.<sup>10</sup> Muchos autores utilizan y recomiendan el uso de anestésicos volátiles a dosis altas (concentración alveolar mínima mayor de 2) para mantener dicha relajación uterina.<sup>11</sup> Las desventajas potenciales de esta técnica son la inestabilidad hemodinámica y el excesivo sangrado uterino. Además, dosis altas de agentes inhalatorios se han asociado a disfunción cardíaca fetal significativa, y riesgo de apoptosis neuronal descrita en estudios en animales,<sup>12</sup> mientras que la anestesia intravenosa ha mostrado reducirla, así lo muestra el estudio realizado por Chatterjee y col., donde el uso de propofol con desflurano minimizó la disfunción cardíaca fetal.<sup>13</sup>

Otra opción para mantener la relajación uterina es el uso de nitroglicerina en infusión. La nitroglicerina relaja el músculo liso y produce una vasodilatación generalizada.<sup>14</sup> En escenarios obstétricos se ha usado ampliamente en casos de retención placentaria en bolos endovenosos de 50 a 100 ug. La administración de esta aumenta la incidencia de edema pulmonar materno durante este tipo de cirugías, probablemente actuando como un donador de óxido nítrico formando así peróxido de nitrito, el cual lesiona los neumocitos tipo II.<sup>9</sup> Esto implica otro reto en el monitoreo y administración restrictiva de fluidos. A pesar de estas consideraciones optamos por esta segunda opción debido a la rápida reversibilidad en el efecto y a la independencia en la profundidad anestésica.

Cualquiera de los fármacos usados para mantener la relajación uterina genera hipotensión materna importante, siendo la perfusión útero-placentaria dependiente e incapaz

de auto regularse. Por lo tanto, es importante el uso de vasopresores.

Diferentes vasopresores son usados en anestesia obstétrica, siendo la fenilefrina considerada el de elección por su menor repercusión sobre el pH fetal en comparación a la efedrina. Belzarena comparó el uso de efedrina y etilefrina, encontrando que no existían diferencias significativas en los resultados neonatales, ni maternos en las pacientes bajo anestesia espinal para cesárea.<sup>15</sup> Bolaños y col., en su estudio sobre el uso etilefrina y fenilefrina en anestesia espinal encontraron que eran igualmente efectivas para el tratamiento de la hipotensión por anestesia espinal para cesárea, sin diferencias en los resultados fetales.<sup>16</sup> Debido a estos resultados y a la carencia de fenilefrina en el país, optamos por el uso de etilefrina en infusión.

Finalmente, la anestesia fetal durante este procedimiento está provista por el paso transplacentario de las drogas, tales como anestésicos volátiles, opiodes, entre otros.<sup>9</sup> Los estudios in vitro han mostrado que los anestésicos inhalatorios (sevoflurano), causa depresión contráctil de miocardio dosis dependiente, que puede ser disminuida cuando se asocian agentes intravenosos.<sup>17</sup> Nosotros optamos por la vía transplacentaria mediante el uso de remifentanilo.

Entre las principales fortalezas de este caso tenemos, el trabajo en equipo coordinado y la disponibilidad de equipamiento, monitores e insumos para este tipo de cirugías. La limitación principal de este reporte es la descripción del manejo anestésico de un solo caso.

## Conclusiones

Cada detalle en el manejo anestésico de este tipo de cirugía contribuye al éxito o fracaso de la misma. Nos queda claro que el entendimiento de la fisiología materna y fetal es el punto de partida para continuar con este tipo de procedimientos, evitando las posibles complicaciones maternas y mejorando el pronóstico fetal. El uso de anestesia total intravenosa asociado a la infusión de nitroglicerina para la relajación uterina, la infusión de etilefrina para mantener la estabilidad hemodinámica materna y el adecuado manejo del dolor postoperatorio vía epidural fue exitoso en este caso.

## Responsabilidades éticas

**Protección de personas y animales.** Los autores declaran que para esta investigación no se han realizado experimentos en seres humanos ni en animales.

**Confidencialidad de los datos.** Los autores declaran que han seguido los protocolos de su centro de trabajo sobre la publicación de datos de pacientes.

**Derecho a la privacidad y consentimiento informado.** Los autores han obtenido el consentimiento informado de los pacientes y/o sujetos referidos en el artículo. Este documento obra en poder del autor de correspondencia.

## Agradecimientos

Al Dr. Juan Devoto Garcés, Médico Asistente del Departamento de Anestesiología, Analgesia y Reanimación de la Clínica Las Condes, Santiago de Chile.

## Financiamiento

Autofinanciado por los autores.

## Conflicto de intereses

Ninguno.

## Referencias

1. Phillips LA, Burton JM, Evans SH. Spina Bifida Management. *Curr Probl Pediatr Adolesc Health Care* 2017;47 7:173-177.
2. Miller RS, Kuller JA. ACOG COMMITTEE OPINION: Maternal-Fetal Surgery for Myelomeningocele. *Obstet Gynecol* 2017;130 3:e164-e167.
3. Carreras E, Maroto A, Arévalo S, Rodó C, García CG. Tratamiento prenatal del mielomeningocele. *Diagnprenat* 2012;23 4: 148-153.
4. Heuer GG, Moldenhauer JS, Adzick NS. Prenatal surgery for myelomeningocele: review of the literature and future directions. *Childs Nerv Syst* 2017;33 7:1149-1155.
5. Kabagambe SK, Chen YJ, Vanover MA, Saadai P, Farmer DL. New directions in fetal surgery for myelomeningocele. *Childs Nerv Syst* 2017;33 7:1185-1190.
6. Adzick S, Thorn E, Spong C. A randomized trial of prenatal versus postnatal repair of myelomeningocele. *N Engl J Med* 2011;364 11:993-1004.
7. Tarqui CB, Sanabria HA, Lam NM, Arias J. Incidencia de los defectos del tubo neural en el Instituto Nacional Materno Perinatal de Lima. *Rev Chil Salud Pública* 2009;13 2:82-89.
8. Sanabria HA, Tarqui CB, Arias J, Nelly M, Lam NM. Impacto de la fortificación de la harina de trigo con ácido fólico en los defectos del tubo neural, en Lima, Perú. *An Fac Med* 2013;74 3:175-180.
9. Ferschl M, Ball R, Lee H, Rollins MD. Anesthesia for In Utero Repair of Myelomeningocele. *Anesthesiology* 2013;118:1211-1223.
10. Kafali H, Kaya T, Gürsoy S, Bağcıvan I, Karadas B, Sarioglu Y. The role of K(+) channels on the inhibitor effect of sevoflurane in pregnant rat myometrium. *Anesth Analg* 2002;94:174-178.
11. Okutomi T, Saito M, Kuczkowski KM. The use of potent inhalation agents for the ex-utero intrapartum treatment (EXIT) procedures: what concentrations? *Acta Anesthesiol Belg* 2007;58:97-99.
12. Zheng SQ, An LX, Cheng X, Wang YJ. Sevoflurane causes neuronal apoptosis and adaptability changes of neonatal rats. *Acta Anaesthesiol Scand* 2013;57 9:1167-1174.
13. Chatterjee D, Wood CL, Howley LW, Polaner DM, Crombleholme TM. Use of intravenous anesthetics minimizes fetal cardiac dysfunction during prenatal myelomeningocele repair. *Am J Obstet Gynecol* 2016;214 1:103.
14. Saroa R, Sachan S, Palta S, Gombar S, Sahai N. Obstetric use of nitroglycerin: Anesthetic implications. *Saudi J Anaesth* 2013;7 3:350-352.
15. Belzarena SD. Ephedrine and Etilefrine as Vasopressor to Correct Maternal Arterial Hypotension during Elective Cesarean Section under Spinal Anesthesia. *Rev Bras Anesthesiol* 2006;56 3:223-229.
16. Bolaños D, Fonseca NJ, Socha NI, García E, Monsalve G. Etilefrina vs. fenilefrina en hipotensión por anestesia espinal para cesárea. *Rev Colomb Anesthesiol* 2016;44 2:89-96.
17. Devoto JC, Alcalde JL, Otayza F, Sepulveda W. Anesthesia for myelomeningocele surgery in fetus. *Childs Nerv Syst* 2017;33 7:1169-1175.