



## Trasplante hepático ortotópico en paciente con hemofilia A

### Orthotopic Liver Transplant in a Patient With Hemophilia A

Oswaldo Amaya\*, Juan Andrés Cuervo\*\*, Fernando Raffan\*\*\*, Fabián Manrique\*\*\*\*, Sergio Martínez\*\*\*\*\*

Recibido: julio 13 de 2010. Enviado para modificaciones: julio 21 de 2010. Aceptado: agosto 9 de 2010.

#### RESUMEN

La hemofilia se define como una condición hereditaria de carácter recesivo, cuyo gen está asociado al cromosoma sexual X. Se caracteriza por la deficiencia de algunos factores de la coagulación (hemofilia A, factor VIII, y hemofilia B, factor IX). Clínicamente una persona con hemofilia presenta sangrados espontáneos (principalmente intrarticulares) y el control de la hemostasia de éstos, ya sean espontáneos o traumáticos, es difícil; por lo tanto, cualquier procedimiento quirúrgico y su buen manejo intraoperatorio en una persona con hemofilia representa un verdadero reto.

Este artículo presenta el caso de un paciente hemofílico tipo A de 62 años de edad, con diagnóstico de cirrosis hepática secundaria a infección con hepatitis C. El paciente presentaba un hepatocarcinoma de 22 mm en el segmento VI del hígado y fue sometido exitosamente a un trasplante hepático ortotópico en el Hospital Universitario Fundación Santa Fe de Bogotá.

#### SUMMARY

Hemophilia is defined as a recessive hereditary trait linked to the X chromosome. It is characterized by a deficiency of several coagulation factors (hemophilia A: factor VIII, and hemophilia B: factor IX) Clinically, a person with hemophilia has spontaneous bleeding (mostly intra-articular) and the hemostatic control of it is difficult for which the intraoperative management of hemophiliac patients is challenging.

This case report describes a 62 year old patient with hemophilia A, who had a diagnosis of liver cirrhosis secondary to a hepatitis C infection. The patient developed a 22 mm hepatocarcinoma in segment VII of the liver and was successfully subjected to an orthotopic liver transplant at the University Hospital Fundación Santa Fe de Bogotá.

**Keywords:** Hemophilia A, Liver Transplantation, Trombelastography, Anesthesia, Hepatitis C. (Source: MeSH, NLM).

\* Médico anesthesiologo intensivista cardiovascular y de trasplantes, Departamento de Anestesiología del Hospital Universitario Fundación Santa Fe de Bogotá. Profesor asistente de la Universidad El Bosque y de la Universidad de los Andes. Bogotá. Colombia.

\*\* Médico anesthesiologo general y de trasplantes, Departamento de Anestesiología del Hospital Universitario Fundación Santa Fe de Bogotá. Bogotá, Colombia.

\*\*\* Anesthesiologo general y de trasplantes, intensivista, Departamento de Anestesiología del Hospital Universitario Fundación Santa Fe de Bogotá. Profesor asociado de Anestesiología de la Universidad El Bosque y profesor de cátedra de la Universidad de los Andes. Bogotá, Colombia, raffanmago@hotmail.com

\*\*\*\* Médico residente de anestesiología de II año, Departamento Anestesiología del Hospital Universitario Fundación Santa Fe de Bogotá, Universidad El Bosque. Bogotá, Colombia, fabianmanrique84@yahoo.com.

\*\*\*\*\* Residente de Anestesiología de I año, Departamento Anestesiología. Hospital Universitario Fundación Santa Fe de Bogotá, Universidad El Bosque. Bogotá, Colombia.

**Palabras clave:** Hemofilia A, Trasplante de Hígado, Anestesia, Trombelastografía, Hepatitis C. (Fuente: DeCS, BIREME).

### CASO CLÍNICO

Paciente masculino de 62 años de edad, hemofílico tipo A leve, sin inhibidores, diagnosticado hace 35 años, con cirrosis hepática CHILD A, MELD 22 por hepatitis C crónica y hepatocarcinoma de 22 mm en segmento VI. Se le realizó una evaluación pre trasplante en el Hospital Universitario Fundación Santa Fe de Bogotá, se presentó en junta de decisiones y entró a lista de espera durante cinco meses.

Como antecedentes patológicos, el paciente presentaba hipertensión arterial, hipotiroidismo, reemplazo total de cadera derecha practicado cinco años antes, cirrosis secundaria a hepatitis C y Rh O negativo.

Al efectuar el examen físico se encontraron signos vitales adecuados (TA 125/67 mmHg, FC 67/min, FR 16/min), sin signos neurológicos de encefalopatía, sin ascitis y sin ictericia.

Los exámenes paraclínicos de ingreso mostraron una prueba de función hepática elevada (AST: 152, ALT: 120), PTT: 41,3 sec (Control: 27,1 sec), PT normal y niveles de factor VIII de 33 %. Las pruebas de función renal, electrolitos, hemograma, bilirrubinas, fosfatasa alcalina, fibrinógeno, radiografía de tórax, electrocardiograma y gases arteriales estaban dentro de los límites normales (Tabla 1). Al paciente se le realizó un trasplante hepático ortotópico, con técnica de Piggy-Back, cavo-cavostomía lateral, con un tiempo de isquemia fría de 4 horas y 15 minutos e isquemia caliente de 52 minutos. Entre los hallazgos intraoperatorios se encontró un hígado cirrótico pequeño sin enfermedad metastásica e hipertensión portal leve.

### MANEJO ANESTÉSICO

Se inició el plan anestésico pre quirúrgico con la reposición del factor VIII (60 U x kg IV), para obtener un nivel de actividad teórico al 100 % (1); ya con la reposición del factor VIII y bajo visión ecográfica (2), se le puso un catéter trilumen en la vena yugular interna izquierda y una camisa de Swan-Ganz en la vena yugular interna dere-

### CASE REPORT

He was a 62 year old male patient who had a mild hemophilia A without inhibitors, diagnosed 35 years ago with a liver cirrhosis Child A, and MELD 22, secondary to a chronic hepatitis C and a 22 cm hepatocarcinoma in segment VI. A pretransplantation assessment was performed at the University Hospital Fundación Santa Fe de Bogotá where it was approved in a Decision Committee and was accepted to the transplantation waiting list for five months.

His previous medical history included high blood pressure, hypothyroidism, total hip replacement five years earlier, blood type O negative, and liver cirrhosis secondary to hepatitis C.

The physical exam showed a blood pressure of 125/67 mmHg, heart rate of 67/min and a respiratory rate of 16/min without any signs of encephalopathy, ascites or jaundice.

Preoperative testing showed elevated liver function tests (AST: 152, ALT: 120), a PTT 41.3 sec vs. 27.1 sec of control, normal PT, and factor VIII activity of 33%. Renal function tests, electrolytes, complete blood count, alkaline phosphatase, fibrinogen, chest X ray, electrocardiogram and arterial blood gases (ABGs), were all within normal values (Table 1).

The patient had an orthotopic liver transplant performed using the piggyback technique, lateral caval-cavostomy with a cold ischemic duration of 4 hours and 15 minutes, and warm ischemia of 52 minutes. Among the intraoperative findings were a small cirrhotic liver without metastatic disease and mild portal hypertension.

### ANESTHETIC MANAGEMENT

Preoperatively, 60U per kg of Factor VIII were administered as the initial management to achieve a 100% theoretical activity (1). Once Factor VIII was administered, and under ecographic guidance (2) a three lumen central venous catheter was inserted in the left internal jugular vein, and a Swan Ganz sheath was inserted in the right internal jugular vein. A left

cha. Así mismo, contaba con línea arterial en radial izquierda, equipo de rápida infusión en miembro superior derecho, monitoreo de entropía, derivaciones DII-V5, pulsoxímetro, catéter vesical y termómetro nasal.

radial arterial catheter, a rapid infusion system in the upper right arm, an Entropy monitor, electrocardiographic leads DII and V5, pulse oximeter, a Foley catheter and a nasal temperature probe were inserted.

**Tabla 1.** Exámenes paraclínicos

Fibrinógeno	199,2
PT	12,3/10,2
INR	1,02
PTT	41,3/27,1
Neutrófilos	53 %
Linfocitos	28 %
Hb	13,6
Ht	39,9
Plaquetas	79.000
Albúmina	3,7
Bilirrubina directa	0,72
Bilirrubina indirecta	0,72
Bilirrubina total	1,44
Calcio	1,22
Cloruro	113
Creatinina	1,03
Fosfatasa alcalina	122
Magnesio	1,55
BUN	11,7
Potasio	3,8
Sodio	142
ASAT	152
ALAT	120

La técnica anestésica consistió en inducción con 2 mg de midazolam y 300 mg de tiopental sódico; relajación con 10 mg de cisatracurio, intubación orotraqueal con guía flexible atraumática con tubo No. 8, mantenimiento con fentanyl 5

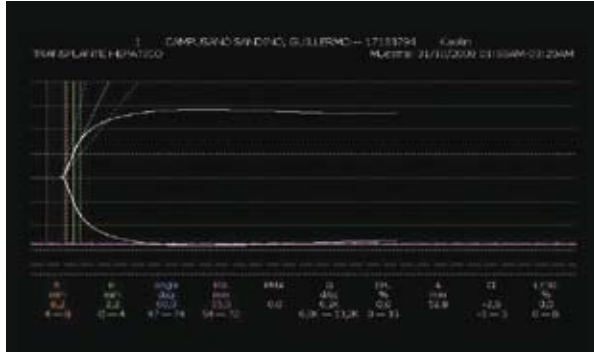
**Table 1.** Laboratory tests

Fibrinogen	199.2
PT	12.3/10.2
INR	1.02
PTT	41.3 / 27.1
Neutrophils	53%
Lymphocytes	28%
Hb	13.6
Ht	39.9
Platelets	79,000
Albumin	3.7
Direct bilirubin	0.72
Indirect bilirubin	0.72
Bilirrubina total	1.44
Calcium	1.22
Chlorine	113
Creatinine	1.03
Alkaline phosphatase	122
Magnesium	1.55
BUN	11.7
Potassium	3.8
Sodium	142
ASAT	152
ALAT	120

The anesthetic technique consisted of: an intravenous induction with midazolam 2 mg, sodium thiopental 300 mg, muscle relaxation with cisatracurium 10 mg, orotracheal intubation with atraumatic bougie in a size 8 orotracheal tube;

**Figure 1.** Initial Thromboelastogram

**Figura 1.** Tromboelastograma inicial



mcg/kg/h y mezcla aire-oxígeno con isofluorane al 1,5 % e infusión de factor VIII por línea venosa exclusiva a 5 U/kg/h.

**PROCEDIMIENTO**

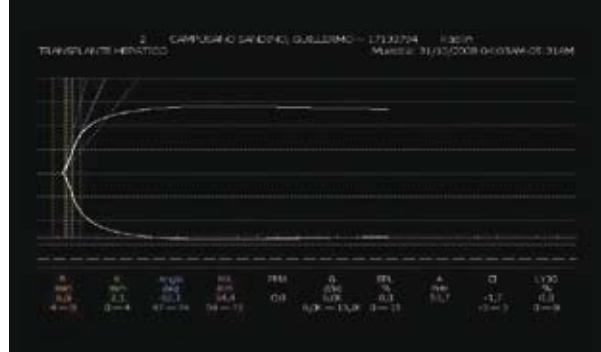
Con el bolo de 1750 U (60 U × kg) de factor VIII e infusión continua de 400 U/h se inició el procedimiento quirúrgico, con gases arteriales y tromboelastograma dentro de los límites normales (Figura 1). La titulación del factor VIII post-infusión fue de 102,2 %, la HB y Hcto en la primera hora de cirugía fue 10,5 g/dl y 31 %, respectivamente.

En la tercera hora intraoperatoria se inició la infusión de calcio a 5 ml/h; en la cuarta hora se observó durante la resección hepática un sangrado activo con tendencia hacia la hipotensión, razón por la cual se inició un goteo de noradrenalina a 0,1 mcg/kg/min; así mismo, se aplicó bolo de factor VIII de 20 U × kg, con lo cual se logró mantener las cifras tensionales y la hemostasia adecuadas, al mismo tiempo fue necesaria la corrección hemostática por parte del cirujano. Posteriormente, en la fase anhepática y con buena estabilidad hemodinámica, se realizó una nueva titulación del factor VIII, que reportó 132,7 %, nuevos gases arteriales dentro de los límites normales, glucemia de 134 mg/dl, Hb: 9,2 g/dl y Hcto: 27 %; el tromboelastograma mostró una buena dinámica de la coagulación (Figura 2).

Durante la quinta hora intraoperatoria y luego de la fase de reperfusión, se suspendió el goteo

**Figura 2.** Tromboelastograma en la fase anhepática

**Figure 2.** Thromboelastogram during anhepatic phase



maintenance with fentanyl 5 mcg/kg/h and a mixture of air, oxygen and isoflurane at 1.5 %, and an intravenous infusion of factor VIII at 5 U/kg/h.

**PROCEDURE**

After a bolus of 1750 U (60 U/kg) of factor VIII, and a continuous infusion of 400U/hr, the surgical procedure was begun with normal ABGs and thromboelastogram (TEG) (Figure 1). Postinfusion titration of Factor VIII activity was of 102.2 %, whereas the hemoglobin and hematocrit were 10.5 g/dl and 31 % respectively.

Three hours later, a calcium infusion was started at 5 ml/hr, and at the fourth hour of surgery during the liver resection there was active bleeding with a hypotensive trend for which noradrenaline was started at 0.1 mcg/kg/min and another bolus of 20 U/kg of Factor VIII was administered along with surgical hemostasis, with which blood pressure and hemostasis were restored. In the anhepatic phase and with proper hemodynamic stability, a new titration of Factor VIII reported 132.7 % activity, normal ABGs, and a blood glucose of 134 mg/dl, a hemoglobin of 9.2 g/dl and a hematocrit of 27 %, with a good TEG tracing (Figure 2).

After 5 hours of surgery and during the phase of reperfusion the norepinephrine drip was suspended and dopamine was started at a rate of 4 µg per kilo per minute. Because of a trend towards hypertension, new ABGs and a throm-

de noradrenalina y se inició el suministro de dopamina a 4 mcg/kg/min, debido a la tendencia a la hipotensión; se tomaron de nuevo los gases arteriales y se hizo otro tromboelastograma; no mostraron ningún tipo de alteración (Figura 3).

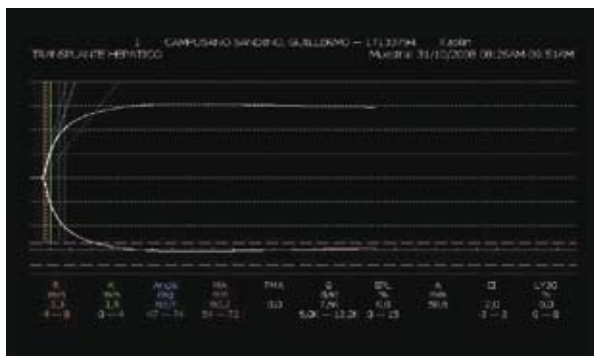
El procedimiento tuvo una duración de casi siete horas, al cabo de las cuales el paciente salió a la UCI con goteo de dopamina a 4 mcg/kg/min; el total de líquidos usados fue 5000 cm<sup>3</sup> cristaloideos, 2.500 cm<sup>3</sup> coloides, 9 U de glóbulos rojos, 11 U de plasma fresco congelado y una aféresis de plaqueta; sangrado de 2000 cm<sup>3</sup> y diuresis de 3,0 cm<sup>3</sup>/kg/h, con signos vitales estables: gasimetría arterial: pH: 7,32, pO<sub>2</sub>: 101 mmHg, pCO<sub>2</sub>: 32,6, Na: 148, K: 3,9 mEq, Hcto: 20 y Hb: 6.8; el tromboelastograma que no mostró alteración en la dinámica de la coagulación.

El paciente continuó en el postoperatorio con infusiones de factor VIII a 30 U/h dosis cada ocho horas, manteniendo niveles por encima del 100 % las primeras 24 horas; por esta razón se fue disminuyendo la dosis, y alrededor de las 36 horas después de la operación, se suspendió la infusión del factor VIII y los valores de subsiguiente de factor VIII persistieron por encima del 80% durante la estancia hospitalaria (3,4) (Figura 4).

El paciente permaneció ocho días adicionales en UCI, en gran parte por un proceso bronco neumónico de difícil manejo. Luego estuvo 17 días en habitación. Su hemostasia nunca estuvo comprometida y su funcionalidad hepática se mantuvo satisfactoriamente.

**Figura 3.** Tromboelastograma final

**Figure 3.** Final thromboelastogram



boelastogram were performed which showed no abnormality (Figure 3).

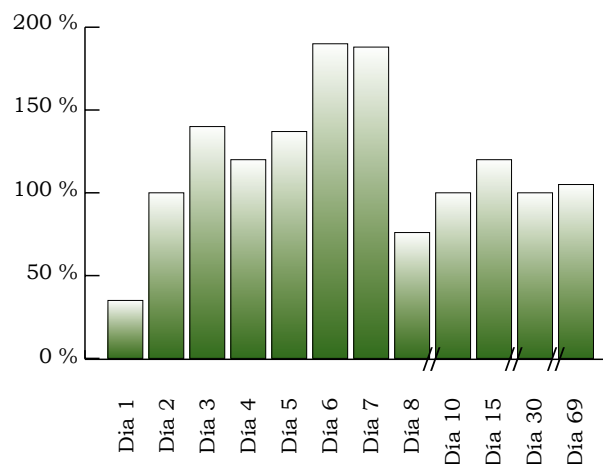
The procedure lasted for 7 hours after which the patient was transferred to the ICU under a dopamine drip of 4 µg per kilo per minute, with a total of 5000 mL of fluid administered, 2500 mL of colloids, 9 units of packed red blood cells, 11 units of fresh frozen plasma, 1 platelet apheresis, with an estimated blood loss of 2000 mL, diuresis of 3 mL per kilo per hour, stable vital signs, a thromboelastogram showing no dynamic abnormality of coagulation, and ABGs showing a pH of 7.32, PaO<sub>2</sub> of 101 mmHg, PCO<sub>2</sub> of 32.6 mmHg, sodium of 148 mEq per liter, potassium of 3.9 mEq per liter, a hematocrit of 20 %, and a hemoglobin of 6.8 g/dL.

In the postoperative period the patient received infusions of factor VIII at a rate of 30 units per hour every 8 hours maintaining levels above 100 % of factor activity during the 1st 24 hours. For this reason that dosage was decreased and 36 hours postoperatively, the infusion was discontinued with an activity of factor VIII persisting above 80 % during his whole hospital stay (3,4) (Figure 4).

The patient stayed in the ICU for 8 days because he developed a pneumonia which was difficult

**Figure 4.** Levels of Factor VIII

**Figura 4.** Niveles del factor VIII



## DISCUSIÓN Y CONCLUSIONES

En la actualidad la piedra angular del tratamiento de la hemofilia consiste en la reposición del factor deficiente (1,2); dicho tratamiento fue implementado en la década de 1980 y en Colombia alrededor de los años noventa; por tal razón cualquier hemofílico nacido antes de este periodo muy posiblemente recibió tratamiento con derivados sanguíneos que no contaban con técnicas de inactivación viral y presentaban una tasa elevada de microorganismos infecciosos. En la actualidad aún se considera la hemofilia como factor de riesgo para estar infectado con microorganismos transmitidos en los hemoderivados.

La gran mayoría de las personas con hemofilia tratadas antes de la década de los ochenta (los noventa en Colombia) han sido infectados con el virus de hepatitis C (VHC). Las infecciones por VHC son la causa del 30 % de las cirrosis hepáticas, que necesitan como tratamiento un trasplante hepático (5).

Desde 1969 se conoce que una cura definitiva para la persona con hemofilia es el trasplante hepático, ya que la producción de factor VIII y IX se realiza en el hígado; por lo tanto, pacientes hemofílicos con indicación de trasplante hepático son realmente curados de su condición de hemofílicos y cirróticos (5,6).

Gracias a una adecuada evolución clínica, con un buen funcionamiento del hígado trasplantado los niveles del factor VIII del paciente se mantuvieron en niveles óptimos en los meses subsiguientes, sin necesidad de infusiones intravenosas.

El tromboelastograma (TEG) es un dispositivo hoy en día computarizado, que mide las propiedades viscoelásticas de la sangre, de forma dinámica y global, ya que documenta la integración de las plaquetas con la cascada de la coagulación. El TEG ha demostrado ser una herramienta muy útil en el manejo y monitoria con riesgo de coagulopatía y representa una gran ventaja sobre los exámenes clásicos de coagulación (PT, PTT, INR), ya que incluye interacciones celulares y plasmáticas de los factores de coagulación (7,8). La inmediata disponibilidad intraoperatoria de los resultados nos permite monitorizar la

to manage. Thereafter, he had a hospital stay of 17 days in in the ward. His hemostatic activity was never compromised and his hepatic function was satisfactory.

## DISCUSSION AND CONCLUSIONS

Currently, the key to managing hemophiliacs is the appropriate administration of factor VIII (1,2), which was a treatment developed in the 1980s, and in Colombia in the 1990s. Any hemophiliac born before this time probably received treatment with blood products which did not have viral inactivation techniques and therefore have a higher rate of infectious microorganisms. Today, hemophilia is still considered as a risk factor for infection with microorganisms carried in these blood products.

Most hemophiliacs treated before the 80s (the 90s in Colombia) have been infected with the hepatitis C virus (HCV). HCV infections are responsible for 30 % of the hepatic cirrhosis that need as treatment a liver transplant (5).

Since 1969, it is known that the definite cure for a person with hemophilia is a liver transplantation, since factor VIII and IX are produced in the liver. Therefore, hemophiliac patients who require liver transplants are really cured from both hemophilia and cirrhosis (5,6).

In this case, a favorable clinical outcome with good function of the transplanted liver maintained factor VIII in optimal levels in the next few months without the need of intravenous infusions.

The thromboelastogram is an computerized device that measures the viscoelastic properties of the blood in a dynamic and global way as it shows the integration of platelets with the coagulation cascade. The TEG has demonstrated to be a very useful tool in the management and monitoring of patients with coagulopathy and has great advantage over classical coagulation tests (PT, PTT, INR), as it includes the interaction of cellular and plasmatic coagulation factors (7,8). The immediate availability of intraoperative results permits to monitor the presence or absence of therapeutic effects,

presencia o ausencia de efectos terapéuticos; en nuestro caso la disponibilidad del TEG facilitó el manejo en tiempo real durante la cirugía, y fue posible verificar los efectos terapéuticos de la infusión de FVIII y la administración de plasma y plaquetas; por lo tanto, para el manejo anestésico se convirtió en una herramienta muy útil (3,5,9).

En la valoración pre anestésica del paciente con hemofilia es necesario obtener información sobre el sangrado (frecuencia, severidad, duración, manejo), así como antecedentes transfusionales, enfermedades infectocontagiosas y presencia de inhibidores (4,6)

Es recomendable una valoración previa por parte del servicio de hematología para optimizar el nivel del factor antes de la cirugía, confirmar la disponibilidad del factor en farmacia y tomar las medidas de bioseguridad necesarias (8,10,11).

which in our case facilitated the management during surgery and allowed the verification of the therapeutic effects of the infusion of factor VIII, plasma and platelets for which it was very useful for the anesthetic management (3,5,9).

In the preanesthetic assessment of the hemophilic patient it is necessary to obtain information regarding bleeding (frequency, severity, duration, management), as well as transfusion history, infectious diseases and the presence of inhibitors (4,6).

It is recommended to have a previous assessment by hematology to optimize the level of the factors before surgery, to confirm the availability of the factor and the hospital pharmacy, and to ensure that biosafety measures are applied (8,10,11).

## REFERENCES

1. Caicedo MV, Raffan F y Duarte M. Manejo perioperatorio del paciente hemofílico. *Rev Mex Anesthesiol.* 2009;32(3):177-185.
2. Raffan F, García M, Celis, E, Chaves A, Ramírez F, Díaz J. Algoritmo de práctica clínica basado en la evidencia para el uso de ultrasonido en la colocación de catéteres venosos centrales. *Rev Colomb Anesthesiol.* 2005;33(1):51-8.
3. Féray C, Caccamo L, Alexander GJ, Ducot B, Gugenheim J, Casanovas T, et al. European collaborative study on factors influencing outcome after liver transplantation for hepatitis C. European Concerted Action on Viral Hepatitis (EUROHEP) Group. *Gastroenterology.* 1999;117(3):619-25.
4. McCarthy M, Gane E, Pereira S, Tibbs CJ, Heaton N, Rela M, et al. Liver transplantation for haemophiliacs with hepatitis C cirrhosis. *Gut.* 1996; 39(6):8705.
5. Lake JR, Shorr JS, Steffen BJ, Chu AH, Gordon RD, Wiesner RH. Differential effects of donor age in liver transplant recipients infected with hepatitis B, hepatitis C and without viral hepatitis. *Am J Transplantation.* 2005;5(3):549-57.
6. Tatsumi K, Ohashi K, Shima M, Nakajima Y, Okano T, Yoshioka A. Therapeutic effects of hepatocyte transplantation on hemophilia B. *Transplantation.* 2008; 86(1):167-70.
7. Raffan F, Ramírez F, Cuervo J, Sánchez L. Tromboelastografía. *Rev Colomb Anesthesiol.* 2005;33(1):181-6.
8. De Pietria L, et al. Use of recombinant factor IX and thromboelastography in a patient with hemophilia B undergoing liver transplantation: a case report. *Transplantations Proceedings.* 2008; 40(6):2077-9.
9. Berenguer M, Loópez-Labrador FX, Wright TI. Hepatitis C and liver transplantation. *J Hepatol.* 2002;35:666-78.
10. Clavien P, Petrowsky H, De Oliveira M, Graf R. Strategies for safer liver surgery and partial liver transplantation. *N Engl J Med.* 2007;356(15):1545-59.
11. Middleton PF, Duffield M, Lynch SV, Padbury RT, House T, Stanton P, et al. Living donor liver transplantation—adult donor outcomes: a systematic review. *Liver Transpl.* 2006;12(1):24-30.