



Intubación de paciente despierto con fibroscopio rígido bajo sedación con remifentanil

Rigid fiberscope intubation of a patient awake with remifentanil sedation

Juan Carlos Bocanegra*, Ángela María Ríos Medina**, Óscar David Aguirre Ospina***

Recibido: febrero 26 de 2010. Enviado para modificaciones: marzo 25 de 2010. Aceptado: junio 15 de 2010.

RESUMEN

Introducción. Al elegir el manejo de un paciente con vía aérea difícil, conocida o sospechada, es importante plantearse alternativas de intervención. Varios algoritmos de manejo, recomiendan la intubación con paciente despierto, con laringoscopia directa o instrumentos ópticos. Los estiletes rígidos y semirígidos son dispositivos ópticos desarrollados para el manejo de la vía aérea difícil, que han mostrado ser rápidos, atraumáticos y confiables.

Objetivos. Describir el uso de diferentes estrategias de abordaje de la vía aérea difícil en el escenario de cirugía urgente, al utilizar como una de las opciones de manejo el dispositivo Airway RIFL (rigid intubation fiberoptic laryngoscope).

Metodología y resultados. Este es el caso de un paciente de 69 años, llevado de urgencia a cirugía para hemostasia de lesión neoplásica en

SUMMARY

Introduction. When choosing the appropriate management for a difficult airway patient, either established or suspected, several intervention options should be considered. Some management algorithms recommend awake intubation under direct laryngoscopy or optical instruments. Rigid and semi-rigid stylets are optical devices developed for managing the difficult airway that have proven to be fast, non-traumatic and reliable.

Objectives. To describe the use of different strategies to approach the difficult airway in an emergency surgery, using the Airway RIFL (rigid intubation fiberoptic laryngoscope) as one of the options.

Methodology and results. This is a case of a 69-yr old patient admitted to the ER for hemostasis and surgery of a chest neoplasia. The patient was considered a difficult airway patient

* MD. Especialista en Anestesiología y Reanimación, Hospital SES de Caldas. Manizales, Colombia bocanegra67@yahoo.com.

** MD. Residente de Anestesiología y Reanimación. Universidad de Caldas. Manizales. Colombia.

*** MD. Residente de Anestesiología y Reanimación. Universidad de Caldas. Manizales. Colombia.

tórax, considerado como vía aérea difícil por antecedente de múltiples resecciones de lesiones tumorales y radioterapia en vía aérea, con secuela de marcada deformidad facial. Intubación con estómago lleno. Se plantea como primera opción en el manejo de la vía aérea el uso de anestesia tópica, sedación con remifentanil y laringoscopia directa, lo cual no es posible por limitada apertura oral: se intenta en tres ocasiones intubación nasal, la cual es fallida. Se decide intubación con el dispositivo Airway RIFL, la cual es exitosa.

Conclusiones. Dentro del enfoque del paciente considerado como vía aérea difícil, contar con varias estrategias de manejo, la analgesia local y la sedación, permiten una excelente colaboración por parte del paciente y una rápida intubación orotraqueal con fibroscopio rígido, incluso en escenarios de urgencia.

Palabras clave: Intubación intratraqueal, dispositivos ópticos, anestesia, sedación consciente, neumonía por aspiración (fuente DeCS, BIREME)

DESCRIPCIÓN DEL CASO

Paciente masculino de 69 años, programado en cirugía de urgencia para realización de hemostasia directa de lesión tumoral sangrante de 10 cm por 10 cm, en hemitórax derecho anterior. Última ingesta alimentaria, una hora antes de ingresar a cirugía.

Antecedentes personales: hipertensión arterial crónica en manejo con enalapril 20 mg cada 12 horas, tabaquismo pesado hasta hace siete años, Cáncer basocelular en maxilar, manejado con: cirugía de resección primaria en varias ocasiones, con recidivas y necesidad de realización de maxilectomía, resección de piso de órbita, de cornetes, de labio, de encía y de paladar. Adicionalmente, aplicación de radioterapia por diez sesiones. Con abandono terapéutico desde hace un año. Paraclínicos preoperatorios así: hemoglobina 9 gr/dl, plaquetas 120.000, tiempo de tromboplastina 15,4/10,4. Electrocardiograma: Hipertrofia de ventrículo derecho (Figura 1).

because of a history of multiple tumor resections and radiotherapy in the airway, resulting in a notorious facial deformity. Intubation on a full stomach. Topical anesthesia was considered the first choice for airway management, remifentanil sedation and direct laryngoscopy but this is not possible due to a limited oral opening: three nasal intubation attempts were made but failed. Then it was decided to use the Airway RIFL device and the procedure was successful.

Conclusions. When dealing with a difficult airway patient, having several management strategies at hand, local anesthesia and sedation, allow for excellent patient collaboration and a fast orotracheal intubation using a rigid fiberoptic, even under emergency situations.

Keywords: Endotracheal intubation, optical devices, anesthesia, awake sedation, aspiration pneumonia

CASE DESCRIPTION

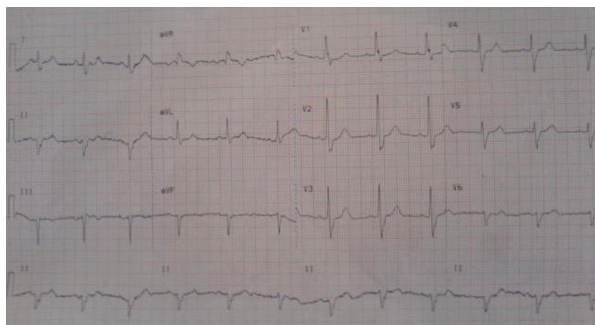
A 69-yr old male patient, scheduled for emergency surgery for direct hemostasis of a 10 cm by 10 cm bleeding tumor lesion, in the anterior right hemithorax. Last meal was one hour prior to admission for surgery.

Patient's History: chronic high blood pressure managed with enalapril 20 mg every 12 hr; heavy smoker until seven years ago, maxillary basal cell carcinoma treated with primary resection on several occasions, relapses and need to perform a maxillectomy, resection of the orbital floor, turbinates, lip, gum and palate. Additionally, 10 sessions of radiotherapy were administered. Therapeutic management had been stopped one year ago. The pre-operative paraclinical tests were as follows: hemoglobin 9 gr/dl, platelets 120,000; tromboplastin time 15.4/10.4. EKG: right ventricle hypertrophy (Figure 1).

Physical examination with the patient awake-BP: 90/50, HR: 86 min y RR: 18 min. Marked facial deformity with soft tissue discontinuity in the right maxillary area, limited mouth opening of 1.5 cm. 10 cm x 10 cm exophytic chest lesion with moderate active bleeding (Figure 2).

Figura 1: Electrocardiograma

Figure 1: EKG



Examen físico consciente, TA: 90/50, FC: 86 min y FR: 18 min. Marcada deformidad facial, con pérdida de continuidad de tejidos blandos en zona maxilar derecha, apertura oral limitada de 1,5 cm. Lesión exofítica localizada en tórax de 10 cm x 10 cm, con sangrado activo en moderada cantidad (Figura 2).

INDUCCIÓN ANESTÉSICA

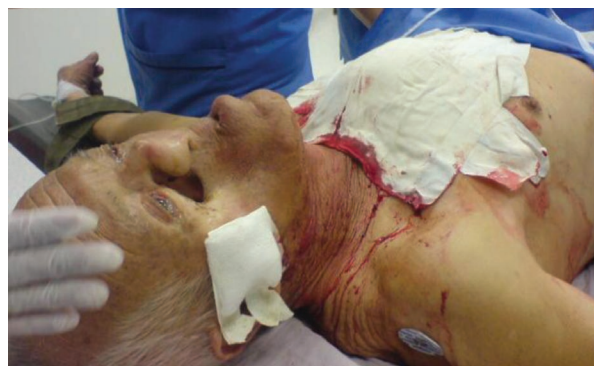Aplicación de anestesia tópica con lidocaína al 2 %, en boca y orofaringe. Posteriormente, inicio de infusión de remifentanil a 0,1 mcg/kg/min, manteniendo respiración espontánea, sin posibilidad de aplicar laringoscopia directa por limitación en apertura oral; se realizan varios intentos de intubación nasal a ciegas, sin éxito; se decide intentar intubación oral usando el dispositivo Airway RIFL (*rigid intubation fiberoptic laryngoscope*) (Figura 3), el cual se prepara con lidocaína gel y un tubo 7,5; se realiza tracción de mandíbula, y se ingresa por la línea media, manteniendo la visión en el ocular proximal del dispositivo, una vez visualizada la epiglotis, y al ingresar a la glotis se avanza el tubo endotraqueal hasta la tráquea, se retira el Airway Rifl, se fija el tubo endotraqueal (Figura 4) e inmediatamente se administran 50 mg intravenosos de propofol.

Durante la realización del procedimiento no se presentaron episodios de inestabilidad hemodinámica ni de hipoxia. La anestesia para el procedimiento quirúrgico se mantuvo con sevofluorano al 2 % y remifentanilo a 0,15 mcg/kg/min.

Finalizada la intervención quirúrgica, se suspende la infusión de remifentanilo y sevofluorano.

Figure 2: Chest exophytic bleeding lesion and airway appearance.

Figura 2: Lesión exofítica sangrante en tórax y apariencia de vía aérea.




INDUCTION OF ANESTHESIA

Application of topical anesthesia with 2 % lidocaine in the mouth and oropharynx, followed by remifentanil infusion 0.1 mcg/kg/min, maintaining spontaneous breathing. Direct laryngoscopy was not an option due to the limited mouth opening. Several blind nasal intubation attempts failed so the decision was to do use the Airway RIFL (rigid intubation fiberoptic laryngoscope) to attempt oral intubation (Figure 3).

Figure 3: The Airway RIFL Device.

Figura 3: Dispositivo Airway RIFL.



The device was prepared with lidocaine gel and a 7.5 tube; traction of the lower jaw was performed for a mid-line approach, maintaining the vision on the proximal optic of the device. Upon visualizing the epiglottis and entering the glottis, the endotracheal tube is advanced up to the trachea, the Airway RIFL is removed and the endotracheal tube is fixed (Figure 4), followed by the immediate administration of 50 mg of propofol I.V.

ne, el paciente recupera la ventilación espontánea, el estado de conciencia y los reflejos de la vía aérea, momento en el cual se retira el tubo orotraqueal. Se observa durante dos horas más sin presentar ninguna complicación.

DISCUSIÓN

La intubación endotraqueal es un gran logro en la historia de la anestesia. A finales del siglo XVIII, la Sociedad Humana Royal de Londres, utiliza la intubación endotraqueal para la reanimación de personas ahogadas. Casi cien años después, McEwan (1) reportó un caso de intubación traqueal digital en un paciente despierto bajo anestesia general con cloroformo para la resección de un tumor de la lengua, y en 1928, Magill (2) incorpora la intubación nasal traqueal a ciegas como parte del acto anestésico.

Sin embargo, fue con Alfred Kirstein, en 1895, cuando inició la verdadera generalización en el uso de la intubación traqueal para el manejo de la ventilación de los pacientes que no podían mantener por sí mismos la permeabilidad de la vía aérea, pues al introducir la laringoscopia directa, llevó la intubación traqueal a unos índices de éxito que la hacían más efectiva en escenarios, tanto quirúrgicos como no quirúrgicos. Posteriormente, la introducción de las hojas de Miller y Macintosh en los años cuarenta amplió la aceptación y uso de estos dispositivos, al reforzar las técnicas que hasta ese momento se venían utilizando (3).

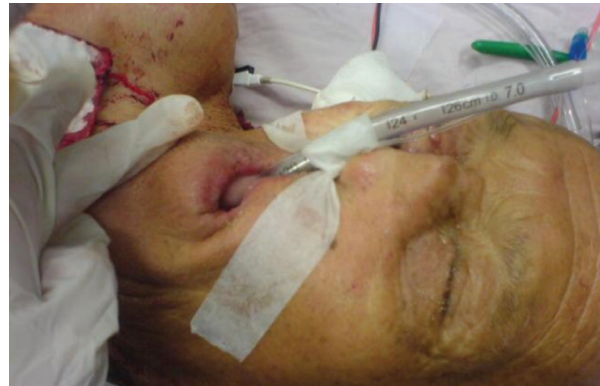En la actualidad se han desarrollado dispositivos para el manejo de la vía aérea que, usando los mismos principios de permeabilización y visualización, le permiten al médico, enfrentarse a diferentes escenarios, los cuales anteriormente no se hubiesen podido manejar exitosamente.

Sin embargo, debido a la gran cantidad de productos disponibles para el manejo de la vía aérea en este momento, son necesarias cuidadosas consideraciones respecto a las ventajas y desventajas de cada uno, por lo cual es necesario, seleccionar los más apropiados para cada paciente (4). Pero no sólo basta con la selección

No hemodynamic instability or hypoxia episodes occurred during the procedure. The anesthesia for the surgical procedure was maintained with 2 % sevofluorane and remifentanyl 0.15 mcg/kg/min.

Figure 4: Secured Airway

Figura 4: Vía aérea asegurada



Once the surgery is complete, the remifentanyl and sevoflourane infusion is suspended, the patient recovers the spontaneous ventilation, the awareness and airway reflexes. At this point, the orotracheal tube is removed. The patient is observed for two additional hours free of complications.

DISCUSSION

Endotracheal intubation is an incredible achievement in the history of anesthesia. Late in the 18th Century, the London Royal Humane Society used endotracheal intubation to resuscitate drowned people. Almost one hundred years later, McEwan (1) reported one case of tracheal digital intubation in a patient awake under general anesthesia with chloroform to resect a tongue tumor. Then in 1928, Magill (2) adopts blind nasal tracheal intubation as part of the anesthesia procedure.

However, it was Alfred Kirstein in 1895 that disseminated the use of tracheal intubation to ventilate patients unable to maintain the patency of the airway on their own. The introduction of direct laryngoscopy increased the success rate of tracheal intubation, making it more effective both in surgical and non-surgical events. Later on, the introduction of the de Miller and Macintosh blades in the forties, expanded the accep-

adecuada, el anestesiólogo debe estar entrenado en la utilización de cada uno de ellos (5).

Por lo tanto, la selección definitiva de un dispositivo específico debe considerar, también, los siguientes criterios: frecuencia de utilización en la institución, facilidad de instalación y cuidados previos del dispositivo (6).

El desarrollo de técnicas de intubación utilizando dispositivos ópticos ha llevado al diseño de gran número de ellos, sin embargo, la dificultad en la adquisición de habilidades para manejarlos, el alto costo adquisitivo, los cuidados para la limpieza y desinfección, y la dificultad en la visualización de las estructuras de la laringe por la presencia de secreciones o sangre ha limitado su uso (7). Así, por ejemplo, en Estados Unidos, sólo el 59 % de los anestesiólogos reportó tener habilidades en intubación con dispositivos fibroscópicos (8).

Los dispositivos rígidos de visión indirecta se han desarrollado como alternativas a la intubación con broncoscopio flexible y laringoscopia directa, y se han reportado tasas favorables de éxito en intubación de vía aérea normal y difícil (9,10); sin embargo, existen pocos reportes de su utilidad en situaciones de urgencia.

Varios algoritmos para el manejo de la vía aérea difícil, recomiendan la intubación con el paciente despierto, como método seguro para establecer una vía aérea permeable en pacientes con vía aérea difícil conocida o sospechada. Este procedimiento suele alcanzarse por medio de la laringoscopia directa, siendo poco frecuente, la necesidad de emplear un dispositivo adicional para conseguir la intubación traqueal (11).

En las escasas ocasiones en las cuales no es posible conseguir la permeabilización de la vía aérea con el paciente despierto y la laringoscopia directa, y no es posible diferir el procedimiento por su carácter urgente, debe recurrirse a técnicas adicionales, que incluyen métodos quirúrgicos o combinación de técnicas no quirúrgicas para el manejo de la vía aérea (11).

Dentro de las técnicas no quirúrgicas para el manejo de la vía aérea difícil de urgencia, deben

tance and use of these devices, strengthening the techniques used until then (3).

Currently other airway management devices have evolved, using the same patency and visualization principles, enabling the physician to deal with different scenarios that were unsuccessfully managed in the past.

However, due to the large number of devices available for managing the airway, careful consideration should be given to their individual advantages and disadvantages; therefore, there is a need to choose the most appropriate device for each particular patient (4). But making the right choice is not enough; the anesthesiologist must be trained to use each one of them (5).

Consequently, the final choice of a particular device should also be based on the following considerations: frequency of use at the institution, easy installation and care of the device (6).

The development of intubation techniques using optical devices has resulted in the design of a large number of these devices; however, the difficulty to develop the necessary skills, their high cost, cleansing and disinfection care and the difficulty to visualize the laryngeal structures due to the presence of secretions or blood, have all limited their use (7). For instance, only 59 % of the anesthesiologist in the U.S. reported having the skills to intubate with fiberoptic devices (8).

Rigid, indirect vision devices have been developed as an alternative to flexible bronchoscope intubation and direct laryngoscopy, with favorable success rates reported in normal and difficult airway intubation (9,10). There are however few reports on their usefulness in emergency cases.

Some algorithms for managing the difficult airway recommend intubating with the patient awake, as a safe method to ensure a patent airway in difficult airway patients, whether established or suspected. This procedure is usually accomplished through direct laryngoscopy and there is a rare need to use additional devices to complete the tracheal intubation (11).

In rare occasions, when the patency of the airway with the patient awake and direct laryngoscopy

considerarse los estiletes rígidos y semirrígidos como una opción de manejo. Los estiletes rígidos son dispositivos que permiten la visualización de la glotis indirectamente a través de una imagen transmitida a un visor óptico, por medio de un paquete que contiene un haz de luz y fibra óptica que viaja por el instrumento, el cual, a su vez, permite precargar el tubo endotraqueal para hacerlo avanzar tan pronto se visualiza el ingreso a la vía aérea.

Tienen forma curva y ángulo distal entre 70° y 90°, diseñados para navegar alrededor de la lengua e hipofaringe y visualizar las estructuras laríngeas (12). Su curvatura es rígida y no puede ser alterada. Para su uso no es necesario el alineamiento de los tres ejes, lo cual es útil en situaciones en las que el movimiento pueda generar complicaciones mayores (por ejemplo: trauma). Entre las ventajas, se destaca: adaptación fácil a la anatomía laríngea, paso a orofaringe con aperturas orales disminuidas y menor respuesta hemodinámica al procedimiento (13). Han mostrado ser rápidos y atraumáticos en el manejo de la vía aérea difícil en diferentes escenarios clínicos (14,15).

Entre los estiletes rígidos se encuentran el bonfils retromolar intubation fiberscope y el Airway Rifi (*rigid intubation fiberoptic laryngoscope*) (16). Para el abordaje de la vía aérea difícil con un fibroscopio rígido en el paciente despierto se deben emplear concomitantemente técnicas de sedación y anestesia local, pero es fundamental contar con la colaboración del paciente, quien adicionalmente siempre debe diligenciar el consentimiento informado.

Cuando otras estrategias han fallado, el fibroscopio rígido puede ser utilizado efectivamente en intubación con paciente despierto, vía aérea difícil y situación de urgencia.

is not achieved and the nature of the emergency calls for immediate intervention, additional techniques should be used, including surgical methods or a combination of non-surgical techniques for managing the airway (11).

Some of the non-surgical techniques for managing the difficult airway include the rigid and semi-rigid stylets. The former devices allow for indirect visualization of the glottis through an image transmitted to an optical display, using a package containing a light beam and fiberoptics travelling through the instrument and allows for pre-loading the endotracheal tube so that it moves forward as soon as the entrance to the airway is visualized.

The device has a curved shape and a 70° and 90° distal angle, designed to scan around the tongue and hypopharynx and to visualize the laryngeal structures. (12). The curved shape is rigid and cannot be modified. Alignment of the three axes is not required for their use, which is particularly advantageous in situations when any movement may give rise to additional complications (trauma, for instance). The advantages include: easy to adapt to the laryngeal anatomy, passes onto the oropharynx through smaller mouth openings and less hemodynamic response to the procedure (13). These devices have proven to be fast and atraumatic for the management of the difficult airway under diverse clinical conditions (14,15).

Two of the rigid stylets are the bonfils retromolar intubation fiberscope and the Airway RIFI (*rigid intubation fiberoptic laryngoscope*) (16). Managing the difficult airway with a rigid fiberscope in a patient who is awake requires concomitant sedation and the use of local anesthesia techniques; however, the patient's cooperation is critical and the informed consent should be obtained.

Whenever other strategies have failed, the rigid fiberscope may indeed be used for awake intubation of the difficult airway patient in an emergency situation.

REFERENCES

1. McEwan W. Clinical observations on the introduction of tracheal tubes by the mouth instead of performing tracheotomy or laryngotomy. *BMJ*. 1880;2(1022):163-5.
2. Magill IW. Endotracheal anaesthesia. *Proc R Soc Med*. 1928;22(2):83-8.
3. Macintosh RR. A new laryngoscope. *Lancet*. 1943; 1:205.
4. Davis L, Cook-Sather S, Schreiner M. Lighted stylet tracheal intubation: a review. *Anesth Analg*. 2000;90(3):745-56.
5. Marco CA, Marco AP. Airway adjuncts. *Emerg Med Clin N Am*. 2008;26(4):1015-27.
6. Levitan RM, Kush S, Hollander JE. Devices for difficult airway management in academic emergency departments: results of a national survey. *Ann Emerg Med*. 1999;33(6):694-8.
7. Reeder TJ, Brown CK, Norris DL. Managing the difficult airway: a survey of residency directors and a call for change. *J Emerg Med*. 2005;28(4):473-8.
8. Ezri T, Szmuk P, Wartens RD, Katz J, Hagberg CA. Difficult airway management practice patterns among anesthesiologists practicing in the United States: have we made any progress? *J Clin Anesth*. 2003;15(6):418-22.
9. Liem EB, Bjoraker DG, Gravenstein D. New options for airway management: intubating fibreoptic stylets. *Br J Anaesth*. 2003;91(3):408-18.
10. Pfitzner L, Cooper MG, Ho D. The Shikani Seeing Stylet for difficult intubation in children: initial experience. *Anaesth Intensive Care*. 2002;30(4):462-6.
11. Gempeler F, Devis A, Pedraza P. Intubación con paciente despierto con fibroscopio retromolar de Bonfils bajo sedación con dexmedetomidina. Reporte de 7 casos. *Rev Col Anest*. 2009;37:49-56.
12. Kovacs G, Law A, Petrie D. Awake fiberoptic intubation using an optical stylet in an anticipated difficult airway. *Ann Emerg Med*. 2007;49(1):81-3.
13. Brimacombe J, Keller C, Künzel KH, Gaber O, Boehler M, Pühringer F. Cervical spine motion during airway management: a cinefluoroscopic study of the posteriorly destabilized third vertebrae in human cadavers. *Anesth Analg*. 2000;91(5):1274-8.
14. Rudolph C, Schlender M. Clinical experiences with fiber optic intubation with the Bonfils intubation fiberscope. *Anaesthesiol Reanim*. 1996;21(5):127-30.
15. Hagberg CA. Special devices and techniques. *Anesthesiology Clin N Am*. 2002;20(4):907-32.
16. Hung O, Murphy M. Management of the difficult and failed airway. New York: McGraw Hill; 2007.

Conflicto de intereses: ninguno declarado.