



DOI: <https://doi.org/10.5554/22562087.e936>

# Trombosis intracardiaca en trombocitemia esencial

## *Intracardiac thrombosis in essential thrombocythemia*

Sandeep Khanna<sup>a</sup> , Sergio Bustamante<sup>b</sup> 

<sup>a</sup> Departamento de Anestesiología Cardiorácica, Departamento de Anestesiología General y Departamento de Investigación de Resultados, Instituto de Anestesiología, Cleveland Clinic Foundation. Cleveland, Ohio, USA.

<sup>b</sup> Departamento de Anestesiología Cardiorácica, Instituto de Anestesiología, Cleveland Clinic Foundation. Cleveland, Ohio, USA.

**Correspondencia:** Department of Cardiothoracic Anesthesiology, Department of General Anesthesiology and Department of Outcomes Research, Anesthesiology Institute, Cleveland Clinic Foundation. 9500 Euclid Avenue, E3-108, Cleveland Clinic Foundation, Cleveland, Ohio 44122, USA.

**Email:** [khannas@ccf.org](mailto:khannas@ccf.org)

### ¿Qué sabemos acerca de este problema?

Los pacientes con trombocitemia esencial plantean una serie de retos para la anestesia, incluido un mayor riesgo de trombosis perioperatoria. Esta patología también se asocia con hemorragia perioperatoria, el riesgo de desarrollar trombocitopenia tipo 2 inducida por la heparina durante la cirugía cardíaca y gangrena de los dedos debido a la canalización de la arteria radial.

### ¿Qué aporta de nuevo este estudio?

Si bien es frecuente el fenómeno del tromboembolismo pulmonar derivado de la trombosis venosa profunda, es rara la formación de coágulos en las cavidades tanto del lado izquierdo como del derecho del corazón. La embolización pulmonar y sistémica de esos coágulos puede ser devastadora. Los anestesiólogos podrían beneficiarse de adquirir conocimiento sobre la trombocitemia esencial, la forma como afecta el riesgo trombohemorrágico en el período perioperatorio y las singularidades de la circulación extracorpórea en estos pacientes.

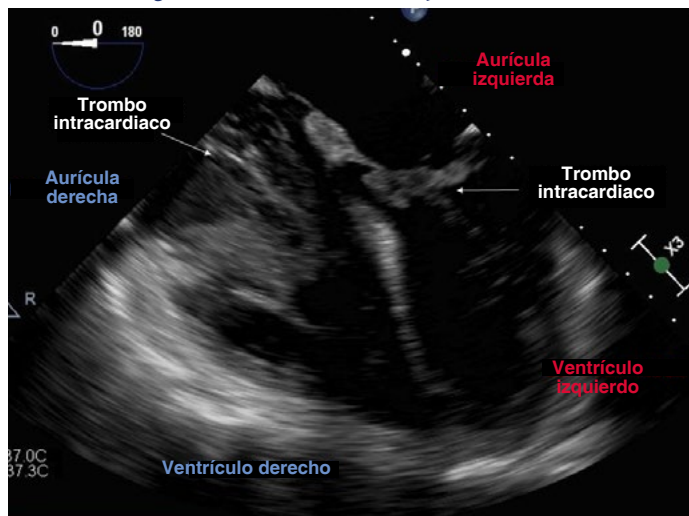
### Palabras clave:

Trombocitemia esencial; trombosis intracardiaca.

### ¿Como citar este artículo?

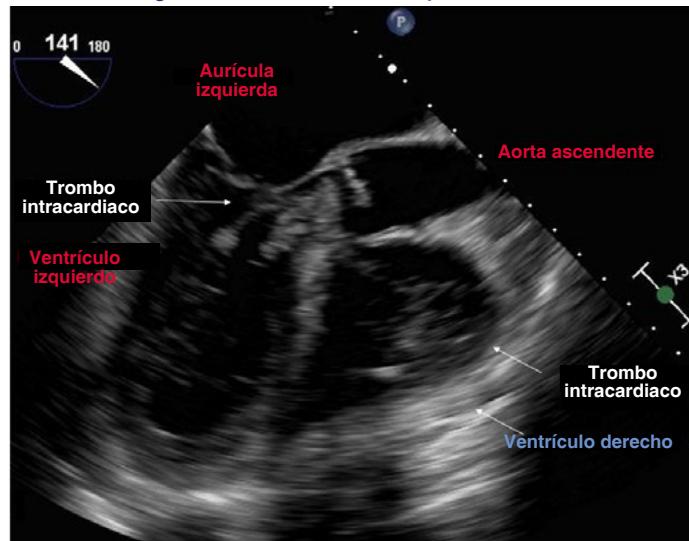
Khanna S, Bustamante S. Intracardiac thrombosis in essential thrombocythemia. *Colombian Journal of Anesthesiology*. 2020;48(4):e936.

**IMAGEN 1.** Coágulos en la aurícula derecha y en ambos ventrículos.



**FUENTE:** Autores.

**IMAGEN 2.** Coágulos en la aurícula derecha y en ambos ventrículos.



**FUENTE:** Autores.

Read the English version of this article on the journal website [www.revcolanest.com.co](http://www.revcolanest.com.co)

Copyright © 2020 Sociedad Colombiana de Anestesiología y Reanimación (S.C.A.R.E.).

Este es un artículo de acceso abierto bajo la licencia CC BY-NC-ND (<http://creativecommons.org/licenses/by-nc-nd/4.0/>).

La trombocitemia esencial es un trastorno clonal de la médula ósea caracterizado por trombocitosis (recuento plaquetario > 450.000/microl) y un mayor riesgo de eventos trombohemorrágicos. Entre los eventos trombóticos se cuentan el ataque cerebrovascular, el infarto del miocardio y el embolismo pulmonar. La trombosis intracardiaca es poco común (1,2).

Las imágenes ecocardiográficas aquí incluidas demuestran esta circunstancia. Se aprecian coágulos en la aurícula derecha y en los dos ventrículos (Imágenes 1 y 2), y se observa un trombo grande en la arteria pulmonar (video). Es interesante señalar que los pacientes con trombocitosis extrema (recuentos plaquetarios > 1 millón/microl) desarrollan enfermedad de Von Willebrand adquirida y corren el riesgo de sufrir hemorragia perioperatoria.

Para hacer el diagnóstico de trombocitemia esencial se requiere un alto grado de sospecha, puesto que los pacientes suelen referir síntomas inespecíficos como fatiga o cefalea. En esos pacientes, la trombocitosis puede atribuirse inadvertidamente a una trombosis reactiva. La trombocitosis reactiva es benigna y secundaria a una infección, inflamación o malignidad, condiciones que afectan comúnmente a los pacientes quirúrgicos. La ausencia de trombocitosis reactiva y la presencia de trombocitosis persistente debe alertar sobre la necesidad de estudiar al paciente para trombocitemia esencial. Se debe tratar por hematología para evaluar la necesidad de terapia citorreductiva o plaquetoféresis con el objeto de normalizar los recuentos de plaquetas antes de la cirugía (1,2).

Los trombos intracardiacos requieren embolectomía quirúrgica de emergencia asistida por circulación extracorpórea. Los pacientes suelen presentar inestabilidad hemodinámica porque el aumento de la resistencia vascular pulmonar (RVP) por el tromboembolismo pulmonar precipita una insuficiencia cardiaca derecha aguda,

lo que impide el llenado y la eyección del ventrículo izquierdo. Adicionalmente, los trombos del ventrículo izquierdo pueden embolizar las arterias coronarias, generando isquemia del miocardio.

El manejo anestésico se enfoca en optimizar el gasto cardiaco. Las infusiones de epinefrina y norepinefrina ayudan a mantener el inotropismo y la perfusión sistémica mientras que el óxido nítrico inhalado disminuye la RVP. Es preferible instaurar el monitoreo arterial invasivo antes de la inducción y es conveniente realizar la canulación de la vía central bajo guía ecocardiográfica, puesto que puede llevar a embolización pulmonar de los trombos de la aurícula derecha. La resistencia a la heparina a causa de la trombocitosis puede hacer necesario el uso de bolos de dosis más altas de heparina y/o cangrelor, con el fin de lograr una anticoagulación adecuada antes de instituir la circulación extracorpórea (2,3).

## RESPONSABILIDADES ÉTICAS

### Protección de personas y animales

No se realizaron experimentos en seres humanos ni en animales.

### Confidencialidad de los datos

Se siguieron todos los protocolos de nuestro instituto y se retiraron de todas las imágenes los identificadores de los pacientes o del hospital.

### Derecho a la intimidad y consentimiento informado

No se solicitó consentimiento informado para este trabajo puesto que se retiraron los identificadores de los pacientes y el hospital.

## RECONOCIMIENTOS

### Contribuciones de los autores

**SK:** concepción del proyecto, planeación y redacción final del manuscrito.

**SB:** concepción del proyecto, aprobación del manuscrito.

### Ayuda para el estudio

Ninguna.

### Apoyo financiero y patrocinio

Ninguno

### Conflictos de interés

Ninguno.

### Presentación

Ninguna.

## REFERENCIAS

1. Alimam, S, Wilkins, BS, Harrison CN. How we diagnose and treat essential thrombocythaemia. *Br J Haematol.* 2015;171:306-21. DOI: <https://doi.org/10.1111/bjh.13605>
2. Smith BB, Boswell MR, Matzek LJ, Smith MM. Thrombocytosis: Perioperative considerations for patients undergoing cardiac surgery. *J Cardiothorac Vasc Anesth.* 2020;34:772-81. DOI: <https://doi.org/10.1053/j.jvca.2019.07.131>
3. Rosenberg P, Shernan SK, Shekar PS, Tuli JK, Weismuller T, Aranki SF, Eltzschig HD. Acute hemodynamic collapse after induction of general anesthesia for emergent pulmonary embolectomy. *Anesth Analg.* 2006;102:1311-5. DOI: [10.1213/01.ane.0000208970.14762.7f](https://doi.org/10.1213/01.ane.0000208970.14762.7f)